Pruebas de imagen de las cavidades sinusales y nasales

J.-C. Ferrie, J.-P. Fontanel, A. Delagranda, X. Dufour, J.-M. Klossek

Las pruebas radiológicas se realizan después de la exploración física y rinoscópica, por lo que no se efectúan de forma sistemática. Su indicación se establece para evaluar la difusión lesional y obtener una visión más precisa de la morfología y del contenido de las cavidades nasosinusales. En la actualidad, las pruebas que se realizan para establecer el diagnóstico y la elección terapéutica son las que permiten obtener imágenes de cortes anatómicos (tomografía computarizada y resonancia magnética), que han sustituido a la radiología convencional. La tomografía computarizada (TC) mediante adquisición helicoidal ofrece un análisis anatómico detallado multiplano de las estructuras nasales y sinusales, así como de las variaciones de neumatización que pueden modificar las relaciones sinusales; se realiza de forma sistemática antes de la cirugía sinusal y puede integrarse en un programa de cirugía asistida. La TC es muy sensible para detectar opacificaciones sinusales, pero sigue siendo poco específica sobre su naturaleza. La resonancia magnética (RM) estudia de forma más detallada el contenido sinusal y las relaciones con las estructuras meníngeas y encefálicas; no puede sustituir a la TC para el estudio de los elementos óseos, pero completa dicha valoración en el análisis de los procesos tumorales y de las enfermedades sinusales que implican a la base del cráneo.

© 2008 *Elsevier Masson SAS. Todos los derechos reservados.*

Palabras Clave: Sinusitis; Poliposis; Tumores sinusales

Plan

- **Introducción** 1
- **Técnicas de imagen** 2
  - Exploración radiológica convencional 2
  - Tomografía computarizada 2
  - Resonancia magnética 4
- **Radioanatomía** 6
  - Fosas nasales 6
  - Seno maxilar 7
  - Seno frontal 8
  - Seno etmoidal 8
  - Seno esfenoidal 11
- **Indicaciones** 12
  - Disfunción rinosinusal 12
  - Enfermedades infecciosas 13
  - Enfermedades tumorales 13
  - Enfermedades específicas 14
  - Traumatismos 15
- **Conclusión** 17

Introducción

El control clínico y el tratamiento de los procesos patológicos que se desarrollan en las cavidades nasosinusales se han beneficiado ampliamente desde hace 10 años del auge conjunto de la exploración endoscópica y de las pruebas de imagen [1-4].

Las técnicas de adquisición de tomografía computarizada (TC) helicoidal han permitido la realización de exploraciones nasosinusales bidimensionales multiplano y tridimensionales volumétricas. Estas exploraciones ofrecen una visión anatómica muy precisa, complementaria del estudio endonasal. Los avances informáticos permiten integrar los datos de la TC en los programas de cirugía asistida para visualizar en tiempo real la progresión endoscópica quirúrgica. Los progresos más recientes tienden a reducir el tiempo de adquisición de la TC y a adaptar esta técnica para reducir la irradiación aplicada [5, 6].

La utilidad de la resonancia magnética (RM) para distinguir los procesos inflamatorios patológicos celulares de la reacción inflamatoria y de las retenciones sinusales surgió desde la introducción de esta técnica de imagen [7]. Los avances recientes en el plano nasosinusal se han centrado en la mejoría de la resolución anatómica y del contraste en el estudio de la difusión extrasinusal de los tumores, en el análisis de los fosas anterior y media de la base del cráneo y de las relaciones sinusales, meníngeas y encefálicas [8].

El aumento del número de aparatos de TC y de RM, así como una clarificación de las indicaciones y de los procedimientos de realización, han reducido el recurso sistemático a las radiografías convencionales. Aunque

presentan la ventaja de un menor coste y de una mayor facilidad de realización, su interés diagnóstico es muy bajo [9].

■ Técnicas de imagen

Exploración radiológica convencional (Fig. 1)

Su lugar en la exploración de las cavidades sinusales en la actualidad es muy limitado, debido al desarrollo y a un mejor acceso a las técnicas de imagen mediante corte (TC y RM), que permiten superar los problemas de interpretación relacionados con la superposición de las partes blandas y con las variaciones anatómicas individuales.

Debido a su facilidad de realización y a su menor coste, dos proyecciones radiográficas son útiles para comprobar la presencia de un nivel líquido en el seno maxilar o durante el tratamiento de un traumatismo facial simple:

- la proyección de Waters, que muestra en sentido anteroposterior los senos maxilares y frontales, además de permitir un análisis conjunto del macizo facial óseo;
- la proyección lateral de los huesos nasales, que permite una valoración de referencia para el tratamiento de los traumatismos de la nariz.

Proyección de Waters (Fig. 1A)

Se trata de una proyección anteroposterior en la que el rayo incide en un ángulo de -50° respecto al plano orbitomeatal. Los huesos temporales se proyectan por debajo del suelo de los senos maxilares y las regiones frontoorbitaria y maxilocigomática quedan visibles. Para demostrar un nivel hidroaéreo intrasinusal, la radiografía debe realizarse en sedestación o bipedestación.

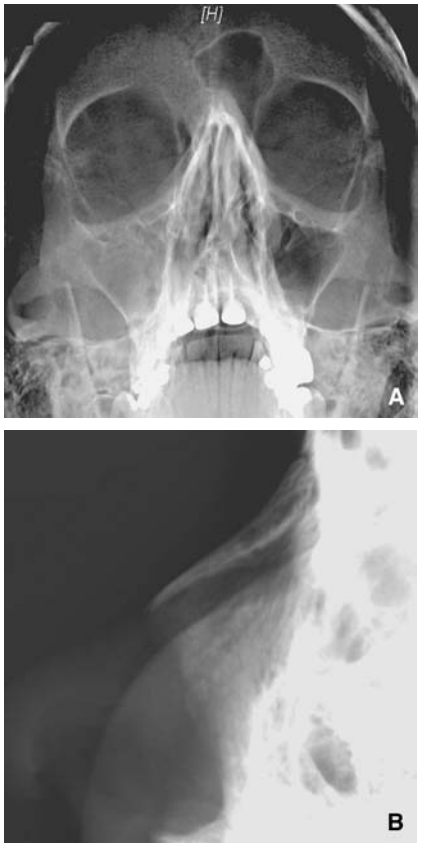

Figura 1. Radiografías estándar.
A. Proyección de Waters: la ocupación maxilar derecha refuerza el diagnóstico clínico de sinusitis maxilar aguda. El estudio del seno frontal es más difícil y no permite diferenciar entre una ocupación sinusal completa y una agenesia del seno.
B. Huesos nasales en proyección lateral: esta radiografía completa el estudio exo y endonasal y confirma la presencia o ausencia de fractura.

Proyección lateral de los huesos nasales (Fig. 1B)

El rayo incidente forma un ángulo de 0° con el plano orbitomeatal y de 90° con el plano sagital medio. La imagen se centra en la parte media de la pirámide nasal. Debe permitir el estudio de los huesos nasales, de la espina nasal del frontal y de la espina nasal anterior del maxilar. Los orificios piriformes se superponen.

> **“ *Puntos clave***
>
> La radiografía tiene un papel limitado en la búsqueda de un nivel líquido intrasinusal y para el estudio de los traumatismos simples de los huesos nasales.
> Carece de utilidad en las enfermedades inflamatorias y tumorales nasosinusales.

Tomografía computarizada

Principios

La TC es, al igual que la radiografía convencional, una exploración radiológica que utiliza rayos X. No obstante, las técnicas de exposición, de captación y de tratamiento de la radiación son distintas y permiten en la actualidad (técnicas de adquisición helicoidal) la adquisición de un volumen de datos informáticos sobre la región explorada. El tratamiento informático y la digitalización permiten a continuación fragmentar el volumen de los datos en cortes transversos milimétricos o inframilimétricos solapados.

Por tanto, los aparatos actuales (TC de adquisición helicoidal y multidetectores) generan una cantidad considerable de imágenes que sirve para el análisis en consolas de visualización dedicadas para el estudio médico. Es necesario realizar un tratamiento de la imagen para proporcionar al cirujano unas pruebas más adecuadas y adaptadas al contexto clínico [6].

Reconstrucción de las imágenes (Fig. 2)

Las reconstrucciones, realizadas mediante programas informáticos específicos, permiten obtener imágenes frontales (reconstruidas en el plano perpendicular al paladar óseo), transversas (perpendiculares a las precedentes) y sagitales (en el eje mayor del etmoides), que se incluyen en el documento radiológico. Se pueden realizar reconstrucciones complementarias oblicuas (paralelas al plano del conducto nasofrontal o centradas en una raíz dental, por ejemplo), curvilíneas (de tipo ortopantomografía sobre los ápices dentales y los fondos sinusales) o tridimensionales (volumétricas) según el contexto. Los datos iniciales (cortes transversos milimétricos solapados) pueden grabarse también en formato DICOM en un soporte informático para integrarlos en un programa de cirugía asistida.

Los parámetros de reconstrucción dan prioridad, según el estudio deseado, a la resolución anatómica o a la resolución de densidad. Para un estudio anatómico de las estructuras óseas y de los senos (disfunción rinosinusal, traumatismos faciales, estudio previo a la cirugía endoscópica), se da prioridad a la resolución espacial y el análisis de las imágenes se realiza con ventanas

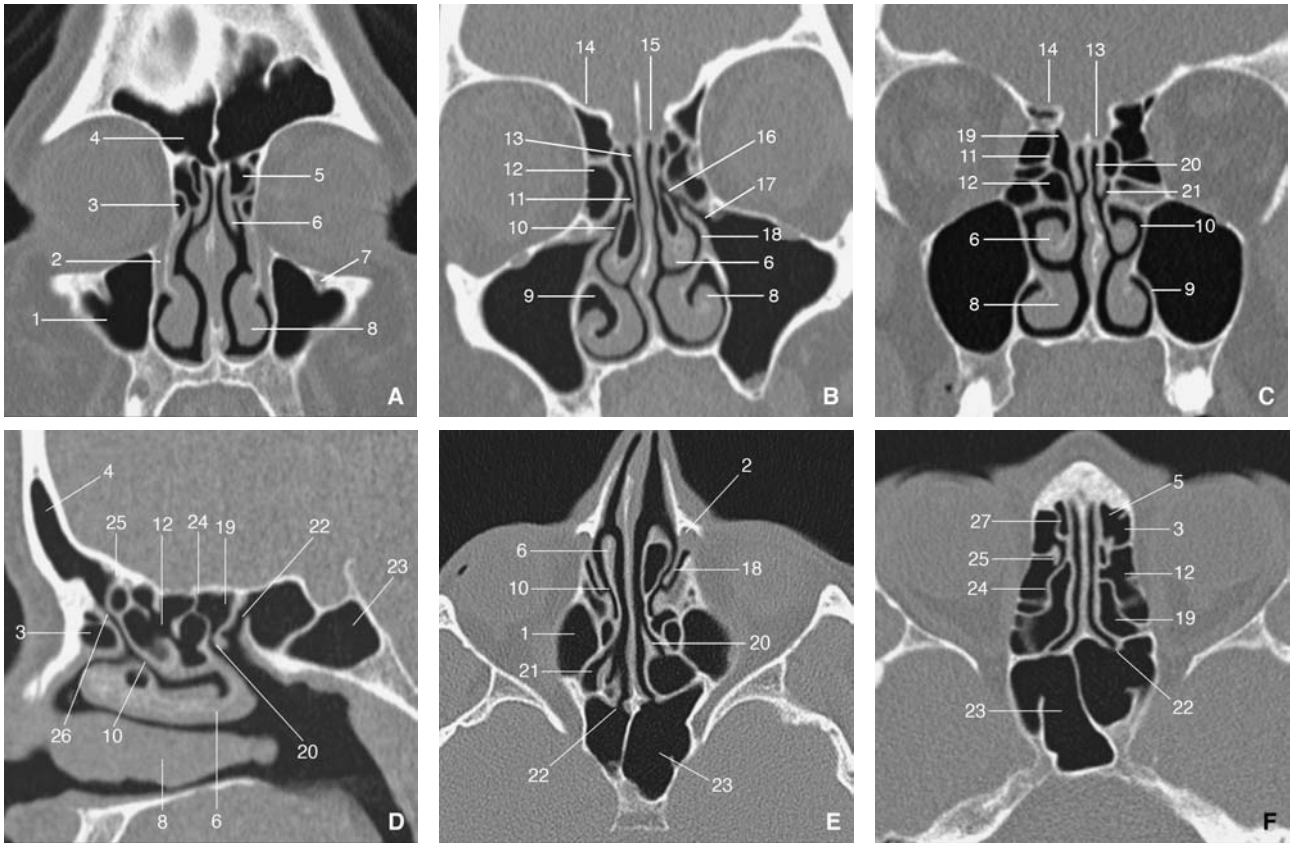

Figura 2. Radioanatomía en tomografía computarizada (TC) de las cavidades nasosinusales. Las reconstrucciones multiplano obtenidas por adquisición helicoidal permiten un estudio detallado de las cavidades aéreas nasosinusales.
A, B, C. Reconstrucciones frontales para los senos frontales (A), los meatos medios (B) y los meatos superiores (C).
D. Reconstrucción sagital para el techo etmoidofrontal.
E, F. Reconstrucciones transversas para los meatos medios (E) y las masas laterales etmoidales (F).
G. Reconstrucción transversa en ventana de partes blandas tras la inyección de contraste yodado para las órbitas y los senos cavernosos.
1. Seno maxilar; 2. conducto nasolagrimal; 3. celdilla unciforme; 4. seno frontal; 5. celdilla meática; 6. cornete medio; 7. agujero infraorbitario; 8. cornete inferior; 9. meato inferior; 10. meato medio; 11. raíz de inserción del cornete medio; 12. celdilla bullosa; 13. hendidura olfatoria; 14. techo etmoidofrontal; 15. lámina cribosa; 16. conducto infundibular; 17. orificio maxilar; 18. apófisis unciforme; 19. celdilla etmoidal posterior; 20. cornete superior; 21. meato superior; 22. orificio esfenoidal; 23. seno esfenoidal; 24. raíz tabicante del cornete medio; 25. raíz de la bulla; 26. conducto nasofrontal; 27. raíz de la unciforme; 28. seno cavernoso; 29. nervio óptico; 30. masa lateral del etmoides; 31. globo ocular; 32. lóbulo temporal.

amplias (2.000-3.000 unidades Hounsfield [UH]), que ofrecen un buen contraste entre las estructuras de densidad muy distinta, como los tejidos blandos, el hueso y el aire. El estudio del contenido sinusal o de los tejidos blandos orbitarios y perisinusales (sinusitis complicada, procesos tumorales) se efectúa con ventanas más estrechas (200-400 UH), dando prioridad a la resolución de densidad.

Las imágenes se reconstruyen y se presentan en cortes finos (2 mm), con un espaciado de 2-3 mm. También pueden realizarse reconstrucciones más finas (1 mm o menos) y contiguas o solapadas, según los aparatos, pero generan más imágenes. Es útil precisar en el informe el grosor escogido y el espaciado entre las reconstrucciones. El documento sobre el que se plasman las imágenes es una película radiográfica o, cada vez con más frecuencia, debido al número de imágenes reconstruidas, un soporte informático.

Adquisición y preparación del paciente

Aparte del contexto específico de las sinusitis agudas complicadas, de los traumatismos y de los procesos tumorales, la exploración se realiza pasado un tiempo de los episodios infecciosos agudos y después de aplicar un tratamiento médico cumplimentado adecuadamente.

La inyección intravenosa de un contraste yodado no es sistemática; puede estar indicada para mejorar el contraste tisular si se sospecha una complicación infecciosa o un proceso tumoral, o para verificar la permeabilidad de las estructuras vasculares.

El paciente se sitúa en decúbito supino. La adquisición de un volumen correspondiente a las cavidades nasosinusales y a la arcada dental superior se realiza durante un único desplazamiento de la mesa y dura menos de 1 minuto. Si se utiliza un volumen de adquisición más grande, pero que incluya las cavidades nasosinusales, como en las exploraciones encefálicas, puede efectuarse una reconstrucción secundaria centrada en el macizo facial o en las cavidades nasosinusales sin una nueva irradiación. Esto es especialmente útil en los traumatismos o en el estudio de algunas cefaleas.

El problema de la irradiación debe tenerse en cuenta; los parámetros que condicionan la irradiación aplicada durante la exploración se adaptan según el contexto

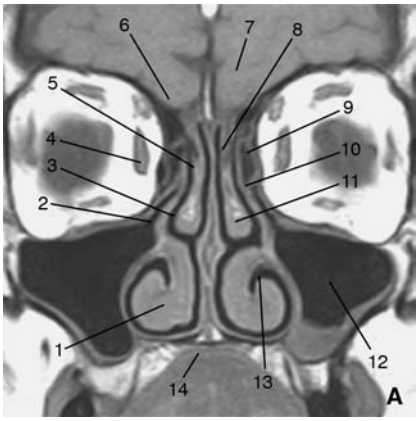

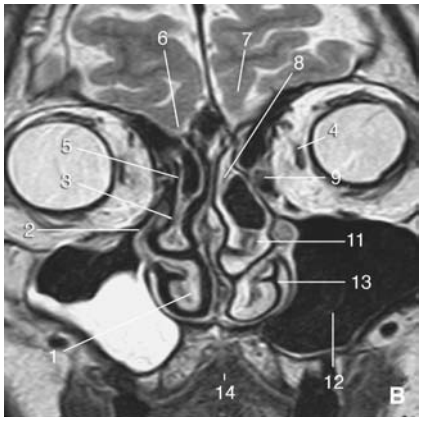

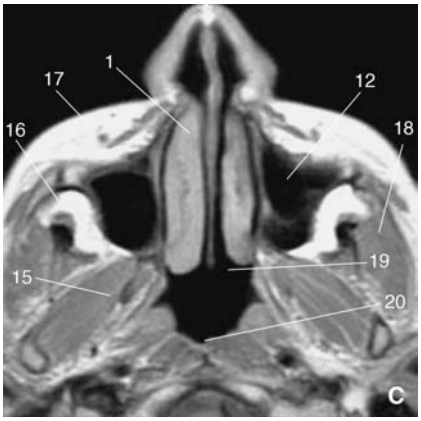

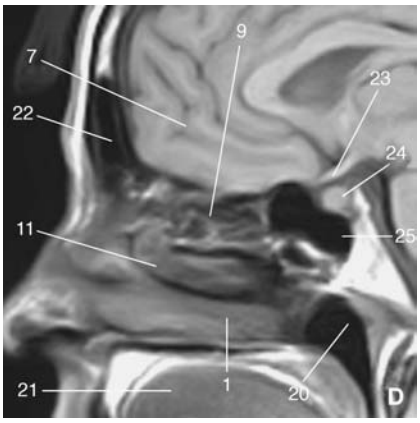

Figura 3. Radioanatomía mediante resonancia magnética (RM) de las cavidades nasosinusales. La RM no permite un análisis detallado de las estructuras óseas finas, pero expone con más precisión las relaciones sinusales con las estructuras orbitarias, los espacios profundos de la cara y las estructuras meníngeas y encefálicas. Las variaciones de contraste en la imagen, según las secuencias de adquisición, permiten un estudio con mayor discriminación de los tejidos y del contenido nasosinusal.
A, B. Cortes frontales para los meatos medios potenciados en T1 (A) y en T2 (B).
C. Corte transverso para el seno maxilar potenciado en T1.
D. Corte sagital para el techo etmoidofrontal potenciado en T1.
1. Cornete inferior; 2. orificio maxilar; 3. meato medio; 4. músculo recto medial; 5. conducto infundibular; 6. techo etmoidal; 7. lóbulo frontal; 8. raíz de inserción del cornete medio; 9. celdilla etmoidal; 10. apófisis unciforme; 11. cornete medio; 12. seno maxilar; 13. meato inferior; 14. orofaringe; 15. músculo pterigoideo; 16. grasa retromaxilar; 17. grasa yugal; 18. músculo masetero; 19. orificio coanal; 20. rinofaringe; 21. lengua; 22. seno frontal; 23. nervio óptico; 24. hipófisis; 25. seno esfenoidal.

clínico y se definen en las guías de buena práctica. De este modo, la mayoría de los autores recomiendan, con el fin de reducir la irradiación, que se empleen constantes de adquisición de bajas dosis durante el estudio de una disfunción rinosinusal crónica [5, 10, 11]. La notificación en el informe de una indicación de la dosis aplicada para la exploración (producto dosis-longitud) es una obligación legal.

“ *Puntos clave*

La TC en adquisición helicoidal permite, con tiempos de adquisición muy cortos, realizar reconstrucciones bidimensionales multiplano y tridimensionales volumétricas, así como un análisis de las partes blandas y de los elementos óseos. Ofrece un estudio anatómico preciso de las cavidades nasosinusales.
Los datos de la TC pueden integrarse en los programas informáticos de cirugía asistida o se pueden fusionar con imágenes de múltiples modalidades radiológicas.

Resonancia magnética

Principios

La RM es un método de imagen no ionizante que se basa en las propiedades magnéticas de ciertos núcleos atómicos situados en un campo magnético intenso. Debido a su abundancia en el organismo, el núcleo de hidrógeno es la base de la mayor parte de las aplicaciones médicas de la RM.

En el organismo, cada tejido se caracteriza por su densidad fotónica (número de protones hidrógeno en la muestra), sus tiempos de relajación T1 y T2 (intercambio de energía de los protones con su entorno y entre sí) y sus flujos (movimientos de protones).

El aporte de energía excita los protones colocados en un campo magnético. La fase de excitación se sigue de una fase de relajación, con restitución de la energía. Es esta última la que causa la señal captada, que se digitaliza y después se convierte en imagen. Esta señal es distinta según el tejido considerado y el parámetro que se desee poner en evidencia. En función del parámetro al que se dé prioridad, y en parte responsable del contraste, se habla de imágenes o de secuencias T1 o T2 y de flujo (pruebas de imagen de difusión, angio-RM). La elección del parámetro se realiza antes de la adquisición y la obtención de una imagen o secuencia según otro parámetro requerirá una nueva adquisición.

Adquisición de las imágenes

La duración de la exploración depende del número de secuencias realizadas, por lo que es superior a la de la TC. Las principales contraindicaciones se relacionan con el campo magnético estático (marcapasos, clips y válvulas ferromagnéticas). El material quirúrgico de titanio, así como las prótesis dentales sólo provocan alteraciones locales del campo magnético, que originan un artefacto limitado a las imágenes.

La interpretación se basa en parte en un estudio morfológico; por tanto, la prueba de imagen proporciona cortes anatómicos transversos, frontales o sagitales, cuyo grosor y espaciado se definen antes de la adquisición. Los cortes suelen ser supramilimétricos, pero los aparatos actuales permiten, según algunas condiciones (adquisición volumétrica), realizar cortes milimétricos. No obstante, estos últimos carecen de la suficiente calidad de contraste para obtener reconstrucciones adecuadas del macizo facial.

Contraste en la imagen (Figs. 3-6).

El contraste en las imágenes T1 y T2 se muestra según una escala de grises y la señal del músculo se toma

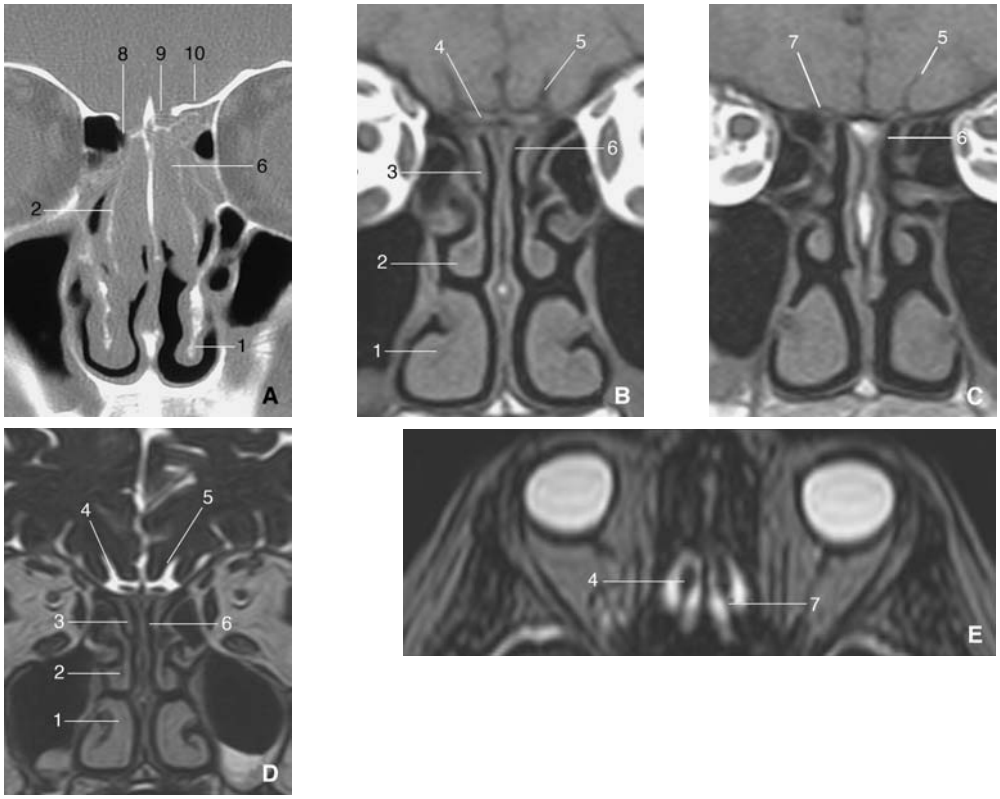

Figura 4. Vías olfatorias. La tomografía computarizada (TC) permite estudiar las fosas nasales, las hendiduras olfatorias y la integridad de la lámina cribosa y de los surcos olfatorios. Los bulbos y los pedúnculos olfatorios se observan en los cortes de resonancia magnética (RM) frontales en T1 y T2; la RM permite además el análisis de las regiones encefálicas frontal y temporal.
A. Corte frontal de TC: poliposis nasosinusal con obstrucción de las hendiduras olfatorias.
B, C. Cortes frontales de RM potenciados en T1: radioanatomía.
D. Corte frontal potenciado en T2: radioanatomía.
E. Reconstrucción transversa para los surcos olfatorios potenciada en T2: radioanatomía.
1. Cornete inferior; 2. cornete medio; 3. cornete superior; 4. bulbo olfatorio; 5. surco olfatorio; 6. hendidura olfatoria; 7. pedúnculo olfatorio; 8. lámina cribosa; 9. surco olfatorio; 10. techo etmoidofrontal.

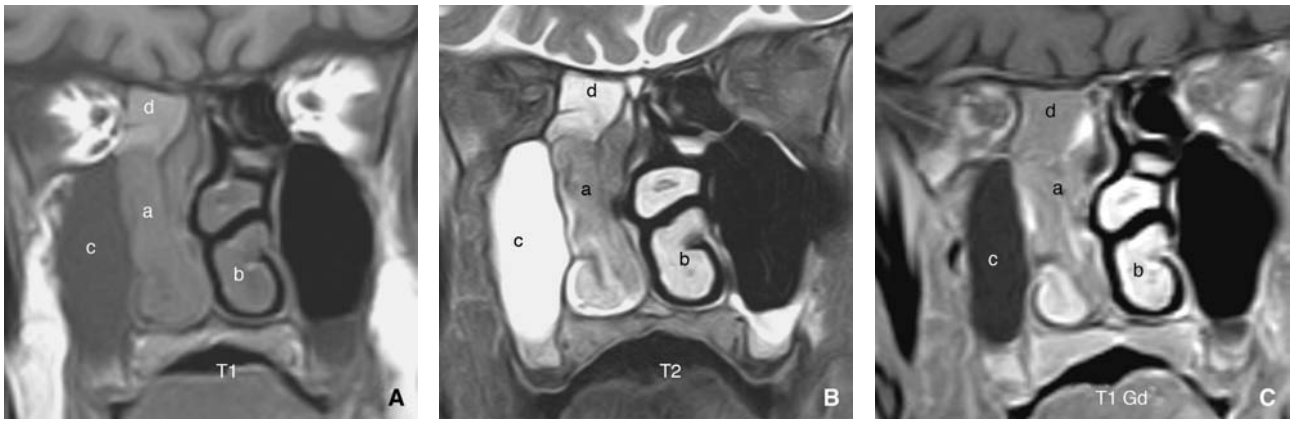

Figura 5. Señal en resonancia magnética (RM): adenocarcinoma etmoidonasal derecho. Secuencias frontales potenciadas en T1 (A), T2 (B) y T1 con gadolinio (C). El tumor (a) presenta una señal tisular parecida a la de los músculos en T1; esta señal aumenta en T2 y T1 con gadolinio en función de la vascularización y de las modificaciones inflamatorias tumorales. Los cornetes y la mucosa inflamatoria (b) presentan una hiperseñal en T2 y T1 con gadolinio. La señal de las retenciones es variable según el grado de hidratación y la concentración proteica. Una retención simple (c) presenta una señal líquida negra en T1 y blanca en T2. Una retención crónica o sobreinfectada, menos hidratada y más rica en proteínas (d), ve su señal aumentar en T1. La señal de las retenciones nunca se modifica por la inyección de gadolinio (Gd).

como referencia. La señal más intensa se traduce por una hiperseñal en blanco, mientras que la más débil aparece como una hiposeñal en negro. Los medios poco hidratados (cortical ósea) o desprovistos de protones (aire) presentan una señal baja o nula (negro) en las imágenes T1 y T2.

La peculiaridad de la RM se basa en el análisis de las variaciones de la señal tisular en las distintas secuencias, lo que permite caracterizar los tejidos de un modo más adecuado que la obtenida con la TC [7, 12]. El contraste puede mejorarse en las secuencias T1 mediante la inyección de un producto de contraste (quelato de gadolinio), cuyas propiedades paramagnéticas provocan un aumento de la señal de los tejidos muy vascularizados y de los procesos tisulares tumorales o inflamatorios [13]. Para un análisis más preciso de la difusión

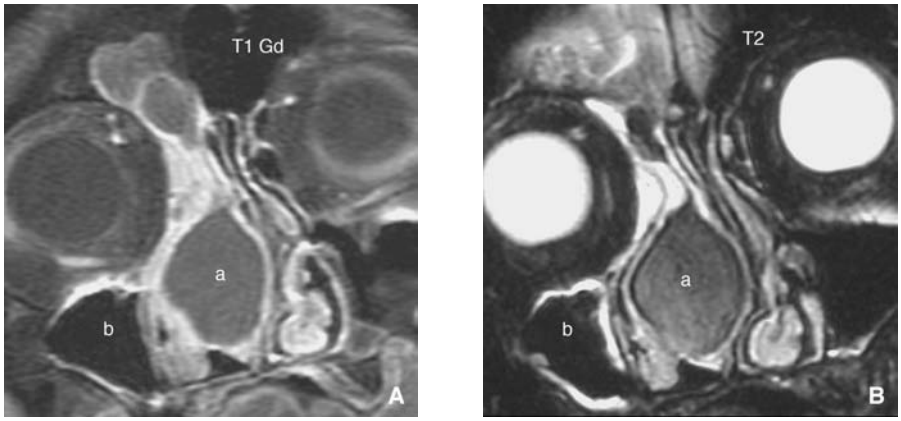

Figura 6. Señal de resonancia magnética (RM): mucocele del cornete medio derecho. Secuencias frontales potenciadas en T1 con gadolinio (A) y T2 (B). La señal de una retención muy antigua «deshidratada» disminuye en T1 y en T2 (a) y puede, en su grado extremo, parecerse a la ausencia de señal característica de un seno normalmente aireado (b). Gd: gadolinio.

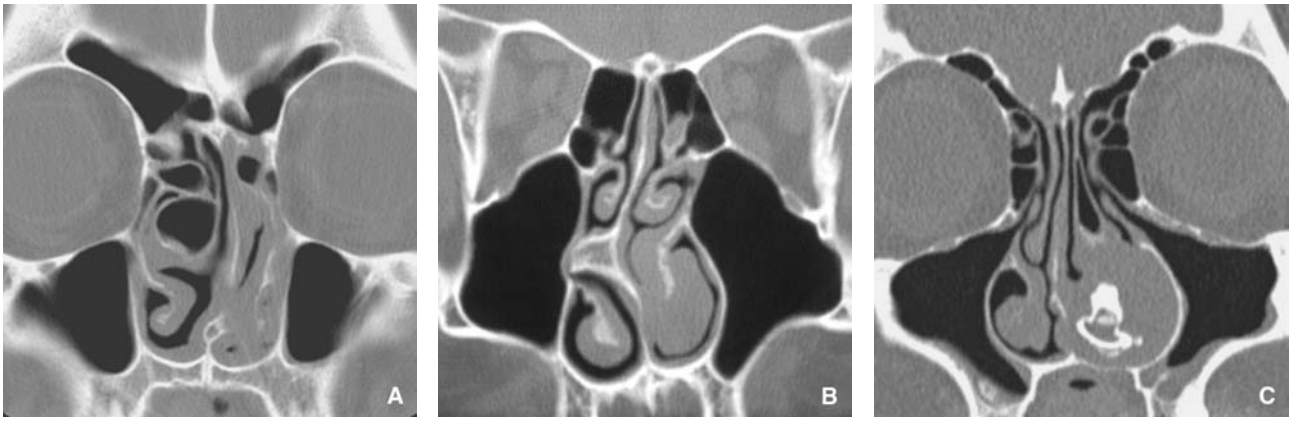

Figura 7. Fosas nasales: obstrucción nasal. Una desviación del tabique óseo (A), una neumatización del cornete (A), una inversión de la curvatura del cornete (A), un espolón condrovomeriano (B) o un rinolito (C) pueden ser la causa de una obstrucción nasal. En estos casos, la rinoscopia se completa con una TC, para revelar el origen anatómico de la obstrucción o el cuerpo extraño. El análisis de los cornetes y de la mucosa debe hacerse de forma crítica y reconocer las hipertrofias mucosas simples relacionadas con el ciclo nasal (fosa nasal izquierda B).

lesional extrasinusal, y con el fin de evitar que esta señal realzada por la inyección del producto de contraste se confunda con la hiperseñal fisiológica de la grasa (órbita, fosa infratemporal), la señal de la grasa puede suprimirse en las secuencias T2 y T1 con gadolinio [14].

En las secuencias de angio-RM, sólo se tiene en cuenta la señal de los protones circulantes, que es la única que participa en la formación de la imagen. Los documentos obtenidos tras el tratamiento de la imagen son similares a los de la angiografía clásica y permiten prescindir de esta última.

En la actualidad, los aparatos no permiten obtener una resolución anatómica similar a la de la TC. No obstante, el uso de cortes finos e incluso de una antena de superficie permite mejorar esta resolución. El hueso cortical, en especial cuando es fino (paredes orbitarias y lámina cribosa), se estudia peor que en la TC, por lo que la RM no sustituye a la TC, sino que la completa. Estas limitaciones explican que, en la actualidad, su papel en la exploración de las enfermedades puramente inflamatorias nasosinusales sea restringido [15].

> **“ *Puntos clave***
>
> La RM es una técnica de imagen no ionizante que permite un análisis más preciso que la TC del contenido nasosinusal y de las relaciones sinusales con las meninges y el encéfalo.
> Como su resolución anatómica es inferior a la de la TC y dado que su estudio de las estructuras óseas es insuficiente, la RM no suele sustituir a la TC, sino que la completa.

■ Radioanatomía

Fosas nasales (Figs. 2-10)

La endoscopia nasal es indispensable para estudiar el estado de la mucosa y buscar secreciones en los meatos. Su realización puede verse limitada por la morfología de las cavidades nasales o por un proceso obstructivo. La TC completa el estudio rinoscópico cuando las variaciones morfológicas del tabique nasal (desviación o espolón condrovomeriano) o de los cornetes (neumatización o inversión de la curvatura) limitan la progresión de la endoscopia. En ocasiones está justificado recurrir a la RM para caracterizar mejor los procesos tumorales y para valorar de forma más precisa el origen sinusal o nasal del tumor.

La proyección frontal ofrece una visión parecida a la de la endoscopia y permite una correlación adecuada en el estudio de los meatos y de las hendiduras olfatorias. En los procesos patológicos del meato inferior, expone las relaciones del meato con el conducto nasolacrimal,

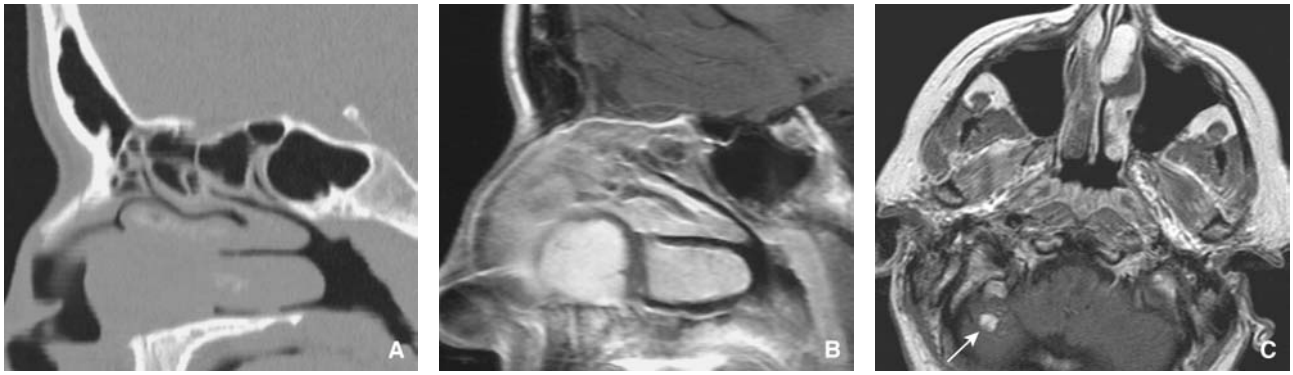

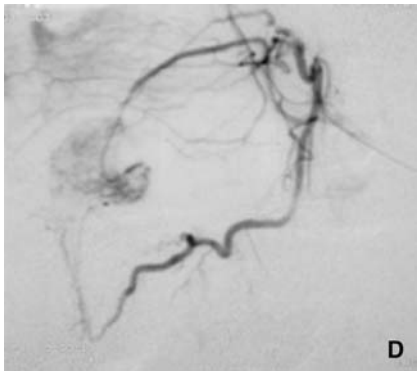

Figura 8. Fosas nasales: pólipo angiomatoso del cornete inferior izquierdo. La resonancia magnética (RM) (B) delimita con más precisión que la tomografía computarizada (TC) (A) las relaciones con el cornete inferior. Las secuencias T1 con gadolinio (B y C) informan sobre el carácter profusamente vascularizado del tumor, que se confirma con la angiografía selectiva preembolización de la arteria maxilar interna (D). Descubrimiento en la RM de un angioma cavernoso cerebeloso derecho asociado (flecha).

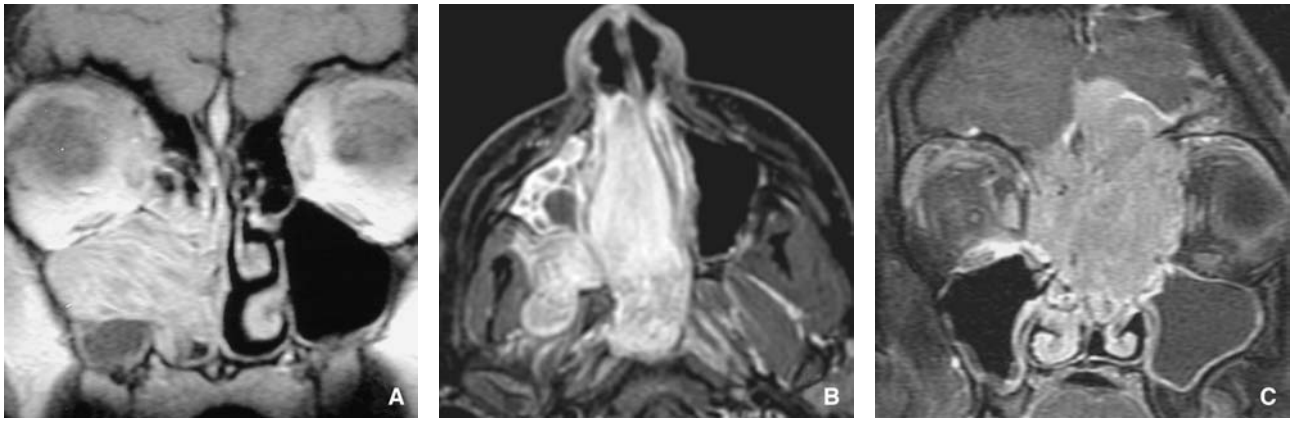

Figura 9. Fosas nasales: obstrucción nasal tumoral. La resonancia magnética (RM) (secuencia T1 con gadolinio) muestra con precisión la extensión de un proceso tumoral, su origen y su sitio de implantación.
A. Papiloma invertido implantado en la pared lateronasal.
B. Fibroma nasofaríngeo desarrollado a ambos lados del agujero esfenopalatino.
C. Adenocarcinoma etmoidal con invasión nasal, maxilar, orbitaria y endocraneal.

el meato medio y el seno maxilar. Antes de la punción o meatotomía inferior, permite el análisis del tabique intersinusonasal [16].

Las variaciones de neumatización, que modifican la morfología del meato medio y de las regiones infundibular y peribullosa, se pueden analizar a la perfección con las reconstrucciones frontales de TC [17].

El origen sinusal o encefálico de un proceso individualizado sobre las hendiduras olfatorias o de la parte alta de las fosas nasales se confirma en las proyecciones frontal y sagital. Aunque la TC es suficiente cuando se trata de una enfermedad sinusal, debe completarse con una RM cuando se sospeche un origen o una invasión meníngea o encefálica (osteólisis o dehiscencia del techo de las fosas nasales).

Seno maxilar (Figs. 1-3 y 11-13)

Se puede estudiar de forma indirecta mediante la endoscopia (análisis de su orificio) e imprecisa en las radiografías convencionales (falsas imágenes en relación con la superposición de los distintos planos). Las imágenes multiplanos son indispensables para visualizar el grado de desarrollo de este seno y las relaciones anatómicas condicionadas por su neumatización [18].

Las paredes anterior, medial y posterior se analizan en las proyecciones transversas, que ponen de manifiesto la difusión de los procesos patológicos hacia los espacios profundos de la cara, las fosas nasales y las partes blandas de la mejilla.

Las proyecciones frontales y sagitales demuestran las relaciones de la pared superior con las estructuras orbitarias y el conducto infraorbitario; resultan ser indispensables en el estudio de los procesos tumorales y en los traumatismos.

El meato medio, el orificio maxilar y las relaciones entre la apófisis unciforme, el suelo orbitario y la neumatización etmoidal se pueden analizar especialmente bien en la proyección frontal. El estudio de las variaciones anatómicas de esta región, que puede realizarse a la perfección mediante la TC, es indispensable antes de efectuar una meatotomía media [19].

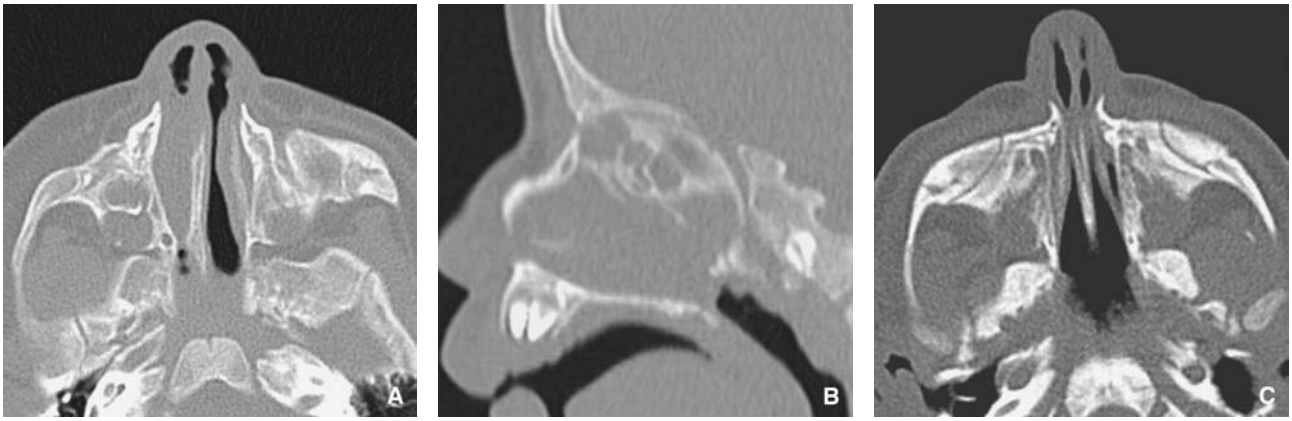

Figura 10. Fosas nasales: obstrucción nasal del neonato. Adquisición de TC helicoidal en «bajas dosis»: las reconstrucciones de TC precisan la localización y la naturaleza dismórfica de la obstrucción.
A, B. Estenosis coanal derecha con obstrucción membranosa e hipertrofia de la cola del vómer.
C. Estenosis bilateral de los orificios piriformes.

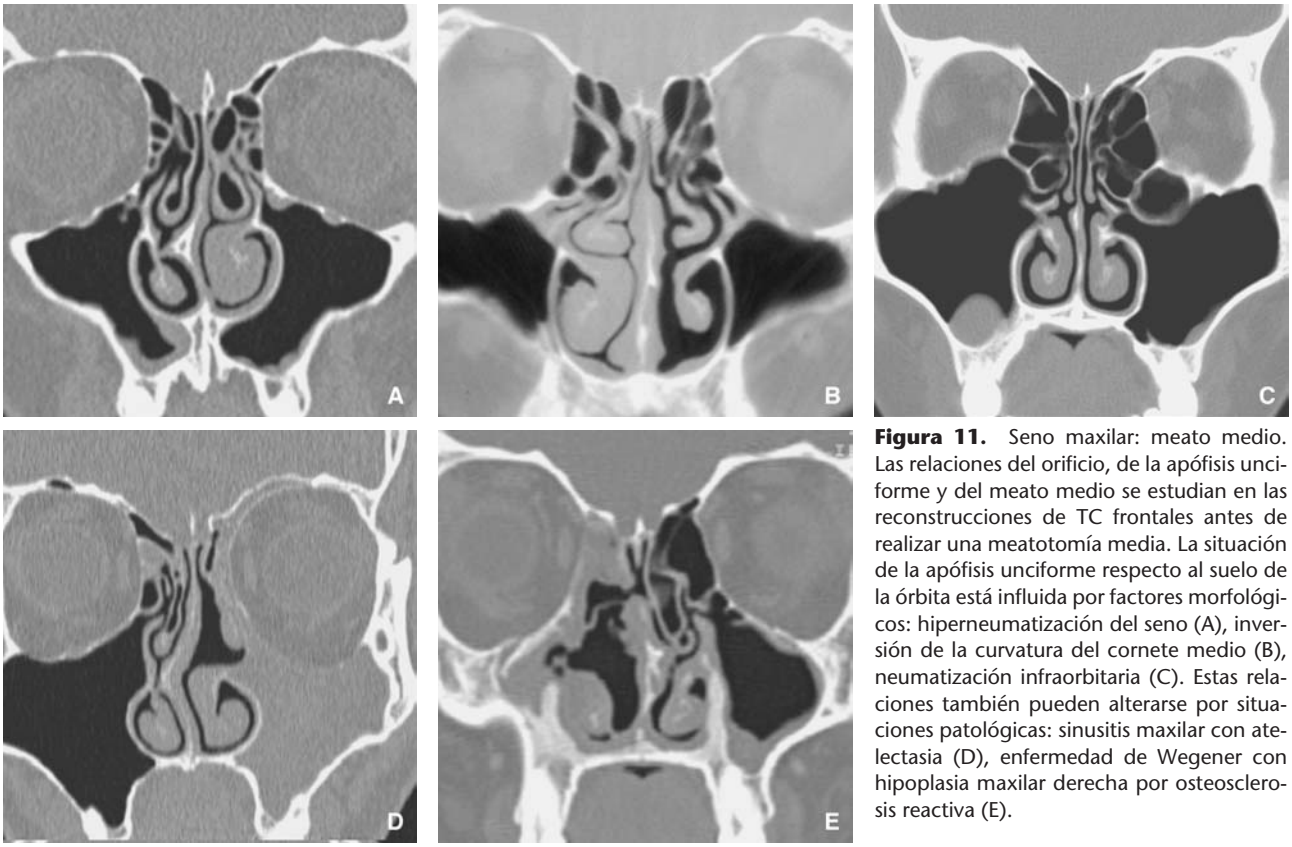

Figura 11. Seno maxilar: meato medio. Las relaciones del orificio, de la apófisis unciforme y del meato medio se estudian en las reconstrucciones de TC frontales antes de realizar una meatotomía media. La situación de la apófisis unciforme respecto al suelo de la órbita está influida por factores morfológicos: hiperneumatización del seno (A), inversión de la curvatura del cornete medio (B), neumatización infraorbitaria (C). Estas relaciones también pueden alterarse por situaciones patológicas: sinusitis maxilar con atelectasia (D), enfermedad de Wegener con hipoplasia maxilar derecha por osteosclerosis reactiva (E).

Aunque las proyecciones transversas son útiles para buscar los granulomas o los quistes periapicales, las relaciones entre el seno y los dientes maxilares se ponen de manifiesto mediante las incidencias frontales y las reconstrucciones oblicuas o curvas. Estas últimas, gracias a los programas informáticos de tipo «Denta Scan», ofrecen una visión tan precisa como la obtenida en las radiografías de tipo ortopantomografía o retroalveolar [20, 21].

Seno frontal (Figs. 1-3 y 14-16)

Las frecuentes variaciones de neumatización (agenesia o hipoplasia) hacen que el estudio de este seno sea difícil en ocasiones en las radiografías convencionales. En la TC, las paredes anteriores y posteriores se aprecian en las proyecciones transversas y sagitales, en las que se aprecia el volumen y la altura del seno.

La conexión de las cavidades sinusales frontales con las fosas nasales es variable según el grado de desarrollo de la neumatización etmoidal anterior. La situación del conducto nasofrontal, la existencia de una tabicación sinusal o de una neumatización etmoidal anterior intrasinusal se pueden estudiar en las proyecciones frontal y sagital de TC. Estas incidencias también informan de la difusión intraorbitaria de los procesos frontales [22-24]. La RM analiza mejor que la TC las extensiones neuromeníngeas y se realiza de forma sistemática si existe una rotura de la pared posterior.

Seno etmoidal (Figs. 2, 3, 5 y 17-19)

Es difícil estudiarlo en las radiografías convencionales y su análisis anatómico requiere que se realice una TC. Las reconstrucciones ofrecen un análisis bidimensional

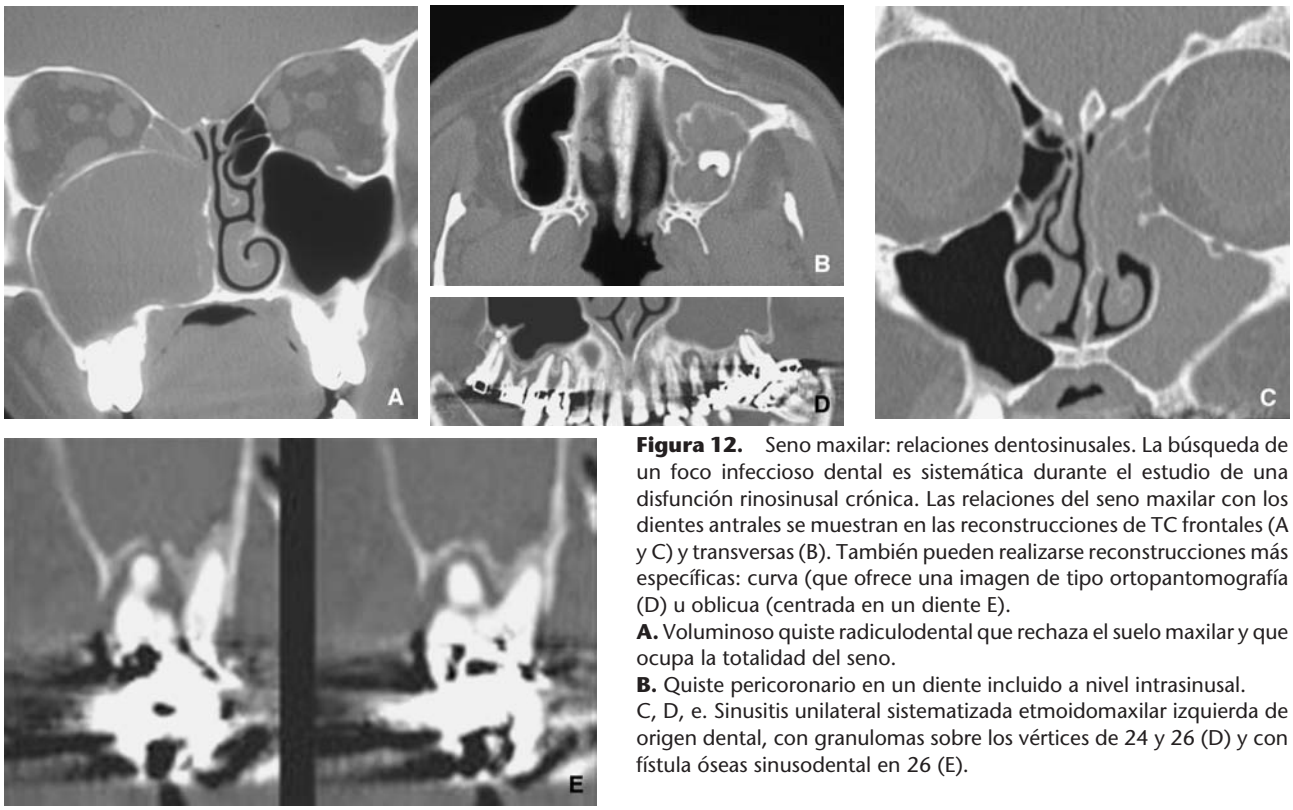

Figura 12. Seno maxilar: relaciones dentosinusales. La búsqueda de un foco infeccioso dental es sistemática durante el estudio de una disfunción rinosinusal crónica. Las relaciones del seno maxilar con los dientes antrales se muestran en las reconstrucciones de TC frontales (A y C) y transversas (B). También pueden realizarse reconstrucciones más específicas: curva (que ofrece una imagen de tipo ortopantomografía (D) u oblicua (centrada en un diente E).
A. Voluminoso quiste radiculodental que rechaza el suelo maxilar y que ocupa la totalidad del seno.
B. Quiste pericoronario en un diente incluido a nivel intrasinusal.
C, D, e. Sinusitis unilateral sistematizada etmoidomaxilar izquierda de origen dental, con granulomas sobre los vértices de 24 y 26 (D) y con fístula óseas sinusodental en 26 (E).

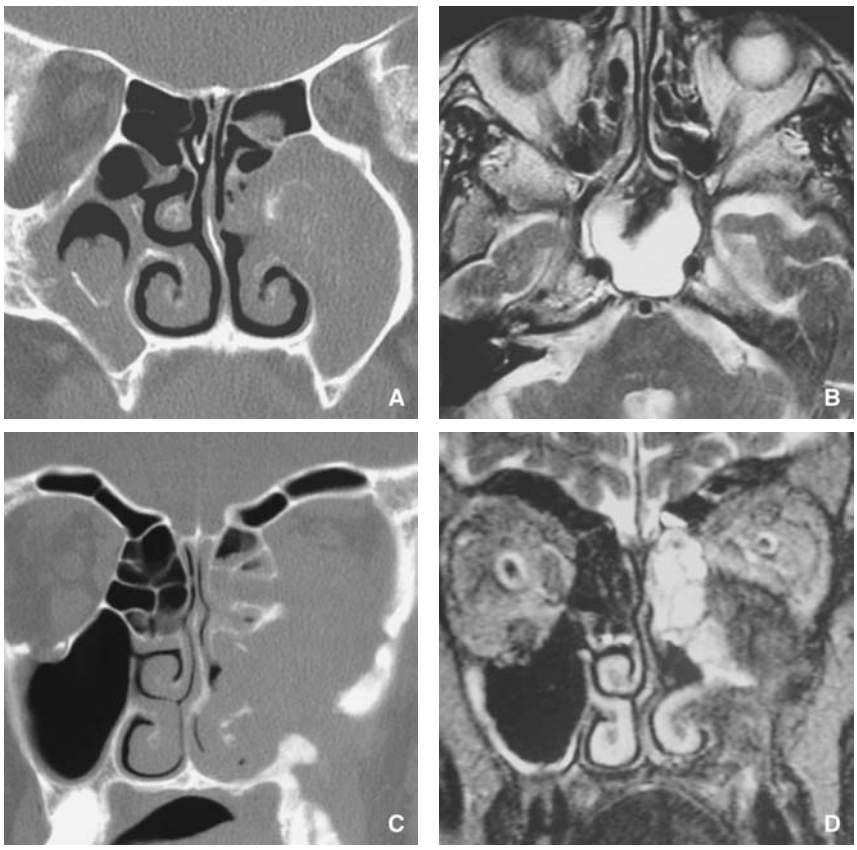

Figura 13. Aspergilosis nasosinusal. En la TC, la presencia de una hiperdensidad en el interior de una ocupación sinusal debe hacer sospechar una aspergilosis (A). En la RM, la heterogeneidad de la señal de una colección es menos específica, pero la presencia de hiposeñales T1 y T2 internas puede estar relacionada con la existencia de partículas paramagnéticas endógenas e indicar una inclusión aspergilar (B). No obstante, la RM sólo está indicada en el estudio de las aspergilosis invasivas (C y D).
A. Aspergilosis maxilar bilateral: reconstrucción frontal en TC.
B: Inclusión aspergilar en el interior de un mucocele esfenoidal izquierdo: secuencia de RM transversa T2.
C, D. aspergilosis invasiva maxiloorbitaria: reconstrucción frontal mediante TC (C) y secuencia de RM frontal T2 (D).

y multiplano de este seno, cuyas paredes forman parte de las cavidades orbitarias y de la fosa anterior de la base del cráneo.

La incidencia frontal expone el techo etmoidofrontal, la lámina cribosa y las paredes orbitarias del etmoides. Analiza las relaciones con las cavidades orbitarias y las estructuras meníngeas y encefálicas. En la TC, permite identificar los cornetes medios y superiores (con sus raíces de inserción), la apófisis unciforme y la bulla etmoidal. La identificación de los grupos de celdillas meáticas, unciformes y bullosas, así como de los ejes de drenaje sinusal, completa este estudio anatómico, que es indispensable antes de la cirugía endonasal [25, 26].

Las reconstrucciones transversas son complementarias, porque las raíces tabicantes intraetmoidales se identifican mejor, lo que facilita la sistematización de los grupos de celdillas. Pueden apreciarse las relaciones de la celdilla etmoidal posterior preesfenoidal con el

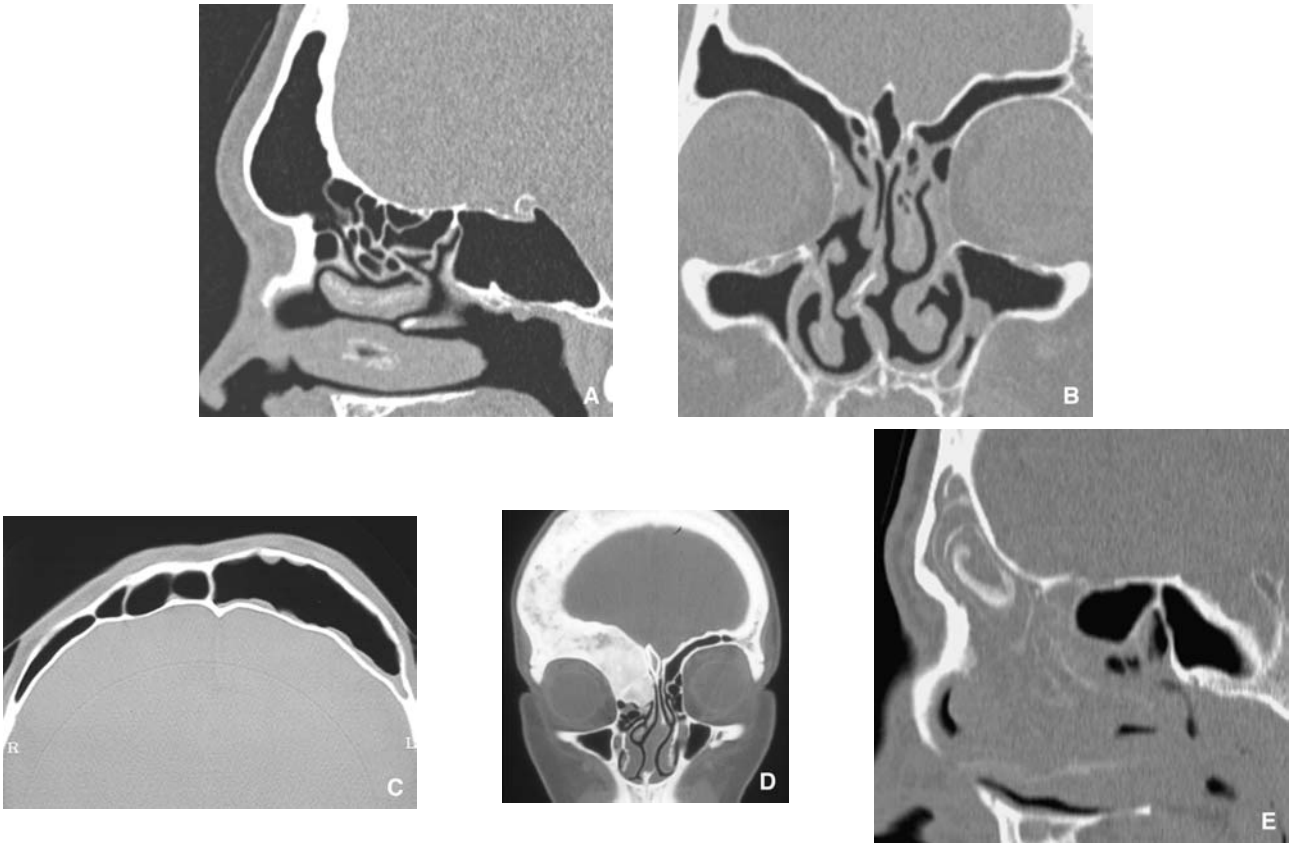

Figura 14. Seno frontal: radioanatomía. La neumatización de este seno es muy variable. La extensión de la neumatización de la escama frontal se aprecia en la reconstrucción sagital (A). Esta proyección expone las relaciones endocraneales del seno y el trayecto del conducto nasofrontal. Las reconstrucciones frontales muestran el grado de neumatización de los techos orbitarios, así como las relaciones del conducto nasofrontal con las celdillas etmoidales unciformes y meáticas (B). Las reconstrucciones transversas (C) exponen las paredes anteriores y posteriores del seno. La ausencia de neumatización frontal puede estar relacionada con una agenesia o ser secundaria a una enfermedad ósea (D). La búsqueda de una tabicación sinusal o de una neumatización etmoidal intrasinusal debe ser sistemática antes de una intervención quirúrgica.
A, B. Radioanatomía.
C. Pneumosinus dilatans izquierdo.
D. Displasia fibrosa frontoetmoidal.
E. Poliposis nasosinusal.

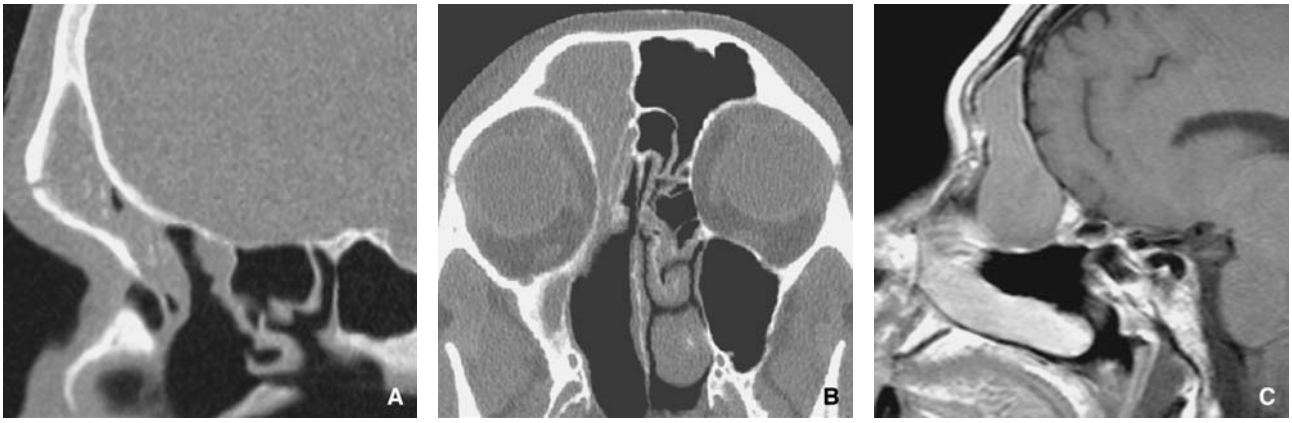

Figura 15. Seno frontal: bloqueo postoperatorio. Una sinequia o una estenosis inflamatoria posquirúrgica del conducto nasofrontal pueden causar una retención sinusal crónica. El conducto se observa en las reconstrucciones sagitales de TC (A) y en las reconstrucciones frontales oblicuas (B) que pasan por el plano de este conducto. La TC informa sobre la heterogeneidad del contenido sinusal y del estado de las paredes. No obstante, es menos precisa que la RM (C) para informar sobre la naturaleza de la ocupación y para analizar las relaciones endocraneales de los mucoceles frontales.
A. Estenosis posquirúrgica del conducto nasofrontal con aspergilosis sinusal frontal. Remodelación pospunción sobre la pared anterior. Reconstrucción sagital con TC.
B. Estenosis posquirúrgica del conducto nasofrontal. Reconstrucción frontal oblicua por el plano de este conducto.
C. Mucocele frontal después de una cirugía etmoidal. Secuencia sagital de RM potenciada en T1.

nervio óptico, y en ocasiones con la carótida interna. También se exponen ampliamente las relaciones orbitarias.

La incidencia sagital estudia las fosas anterior y media de la base del cráneo. Es indispensable para buscar una dehiscencia ósea o para analizar la morfología del techo

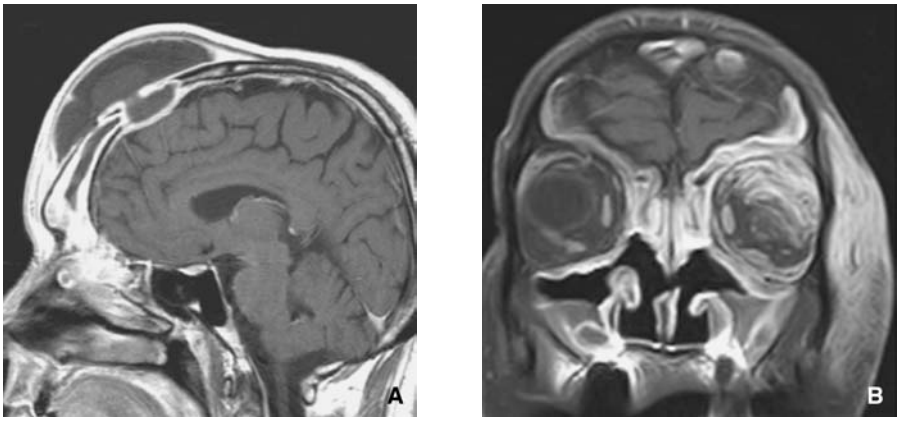

Figura 16. Seno frontal: sinusitis aguda. Debido a las relaciones de este seno, la difusión bacteriana extrasinusal puede hacerse a la órbita y a las estructuras neuromeníngeas. La RM permite explorar estas complicaciones.
A. Sinusitis frontal aguda complicada. Retención sinusal frontal con osteólisis. Colección subcutánea prefrontal en continuidad, que comunica por lisis de la bóveda con un empiema extradural. Secuencia sagital de RM T1 con gadolinio.
B. Sobreinfección sinusal frontal sobre una poliposis nasosinusal. Lisis del techo orbitario con celulitis orbitaria y cutánea izquierda, sin colección. Secuencia frontal de RM T1 con gadolinio, con supresión de la señal de la grasa.

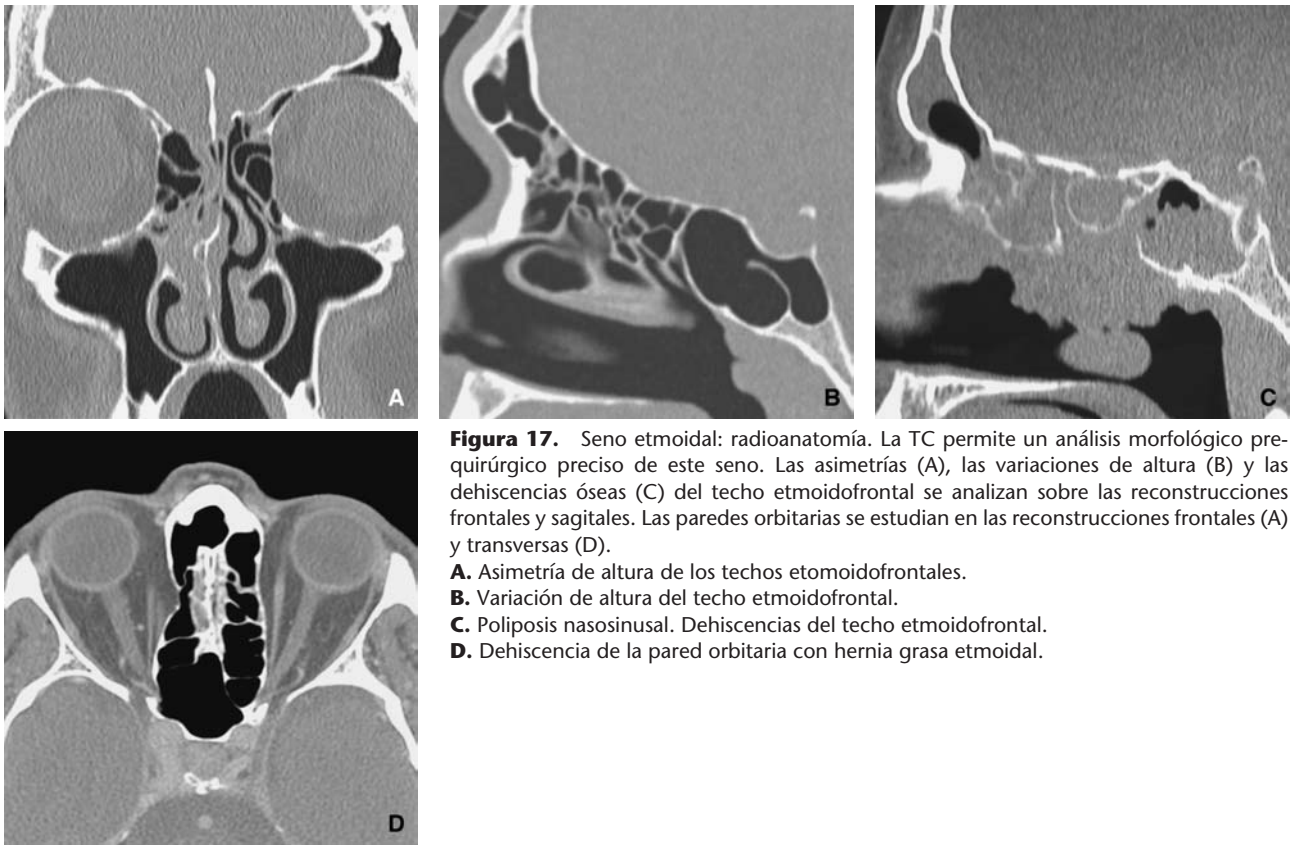

Figura 17. Seno etmoidal: radioanatomía. La TC permite un análisis morfológico prequirúrgico preciso de este seno. Las asimetrías (A), las variaciones de altura (B) y las dehiscencias óseas (C) del techo etmoidofrontal se analizan sobre las reconstrucciones frontales y sagitales. Las paredes orbitarias se estudian en las reconstrucciones frontales (A) y transversas (D).
A. Asimetría de altura de los techos etomoidofrontales.
B. Variación de altura del techo etmoidofrontal.
C. Poliposis nasosinusal. Dehiscencias del techo etmoidofrontal.
D. Dehiscencia de la pared orbitaria con hernia grasa etmoidal.

etmoidal. Expone las relaciones de los procesos desarrollados a nivel etmoidal con las meninges, los lóbulos frontales, la base del cráneo y los senos frontales y esfenoidales. Completa las incidencias frontales y transversas para el estudio de la neumatización etmoidal, en especial las relaciones del conducto nasofrontal con el seno frontal y los elementos de las celdillas anteriores [27].

Antes de la cirugía endonasal, se estudian las variaciones de altura y de la morfología de los techos etmoidales en las reconstrucciones frontales y sagitales [28].

Seno esfenoidal (Figs. 2, 3, 13, 20 y 21)

La neumatización del esfenoides está sujeta a grandes variaciones individuales. Las reconstrucciones frontal, transversa y sagital de TC informan del tamaño, la simetría y la posible tabicación de los senos esfenoidales. Exponen a la perfección las relaciones de los senos con la celda hipofisaria (proyecciones frontal y sagital), así como con los vértices orbitarios y los senos cavernosos (proyecciones frontal y transversa). Los orificios esfenoidales y las relaciones del seno con la celdilla etmoidal más posterior se identifican en las proyecciones transversa y sagital. La búsqueda de una neumatización clinoidea anterior, de un prolapso de los nervios ópticos o de las carótidas internas en las cavidades sinusales debe ser sistemática una vez que se plantea una intervención quirúrgica [29]. El riesgo quirúrgico es mayor si en la TC se encuentra una dehiscencia ósea asociada o una implantación del tabique sobre este prolapso [30]. La RM es necesaria si se sospecha una

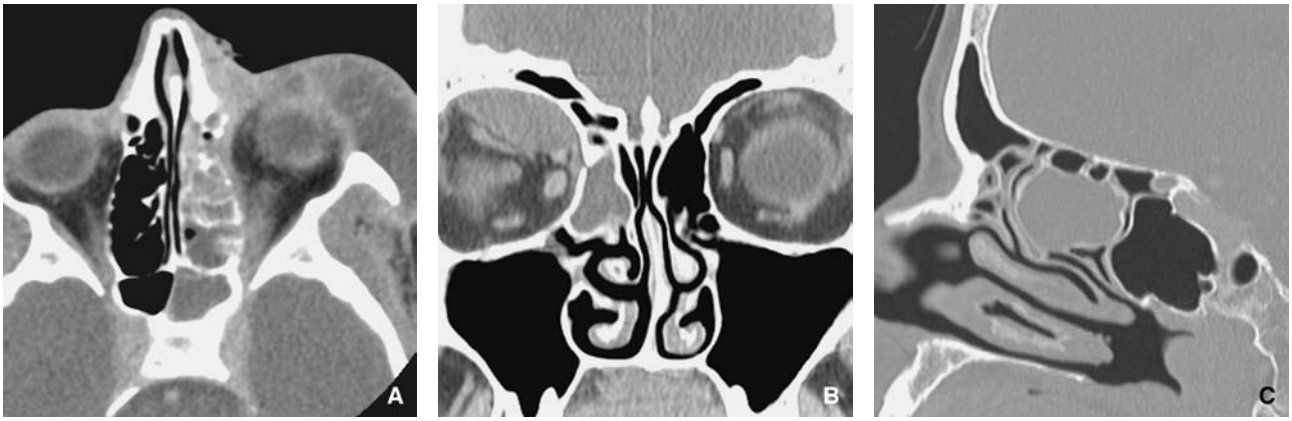

Figura 18. Seno etmoidal: etmoiditis. La difusión infecciosa orbitaria suele realizarse a través de una osteólisis o de dehiscencias de la lámina papirácea (A y B). Es preciso un análisis mediante TC con ventana de partes blandas e inyección de contraste yodado para identificar las colecciones pre y retroseptales, así como para verificar la permeabilidad de los senos venosos (A).
A. Etmoiditis con osteólisis y absceso preseptal palpebral.
B, C. Infección de un mucocele suprabulloso con difusión subperióstica orbitaria a través de una dehiscencia de la pared etmoidal.

Figura 19. Seno etmoidal: relaciones vasculonerviosas. La celdilla etmoidal posterior preesfenoidal (a) puede, debido a su desarrollo, presentar relaciones estrechas con el nervio óptico (b) y la carótida interna (c). Las reconstrucciones de TC (A y B) muestran el desarrollo de esta celdilla, por lo general inferolateral al seno esfenoidal (d). En ocasiones, ocupa todo el etmoides posterior (C).
A, B. Poliposis nasosinusal: reconstrucciones sagital (A) y frontal (B) de TC.
C. Radioanatomía: reconstrucción transversa de TC a través de las masas laterales etmoidales.

difusión extrasinusal a los senos cavernosos o si se objetiva una osteólisis en la TC.

■ Indicaciones

Los otorrinolaringólogos siempre recurren a las pruebas de imagen para valorar los procesos patológicos desarrollados a partir de las cavidades nasosinusales. Las imágenes endoscópicas informan sobre el aspecto de la mucosa de las fosas nasales, sobre la naturaleza de las secreciones situadas frente a los meatos sinusales o bien objetivan un posible proceso patológico que obstruya la fosa nasal. Asociadas a la anamnesis y a la exploración clínica, son indispensables y pueden bastar para tener una orientación clínica y terapéutica.

La realización de las pruebas de imagen radiológicas no es sistemática; una presentación clínica atípica, una respuesta terapéutica parcial, la necesidad de valorar con precisión la difusión lesional o la obligación de analizar la morfología sinusal motivan su realización. La radiografía convencional resulta ser poco informativa y suele ser inútil; las imágenes en cortes (TC y RM), que tienen un mayor rendimiento, resultan la norma en la actualidad.

Disfunción rinosinusal (Figs. 7, 10-12 y 14-17)

La TC permite estudiar con precisión la anatomía del seno y aporta al clínico las respuestas a las preguntas que pueden plantearse al término de la exploración endonasal: La presencia de secreciones purulentas a nivel de un meato, ¿correlaciona con la existencia de un foco supurativo crónico etmoidal o de los grandes senos? Un aspecto inflamatorio de la mucosa, ¿se limita a la zona observada o existe una extensión intrasinusal? ¿Cuáles son la naturaleza y la extensión de un proceso lesional identificado en una fosa nasal? ¿Existe un foco infeccioso dental? La TC es indispensable antes de cualquier cirugía endonasal, porque es necesario tener un conocimiento previo de la morfología individual sinusal y de la neumatización de las celdillas etmoidales. La TC individualiza las referencias anatómicas que guiarán el procedimiento quirúrgico, así como las variaciones que pueden causar complicaciones durante la intervención [30-32].

La TC es muy sensible para la detección de las opacidades sinusales, pero sigue siendo poco específica sobre su naturaleza. Conviene tener una interpretación crítica de las opacidades o de los engrosamientos mucosos, porque algunos se consideran como asintomáticos o no significativos [33]. El ciclo nasal, responsable de una congestión unilateral de la mucosa nasal y de los

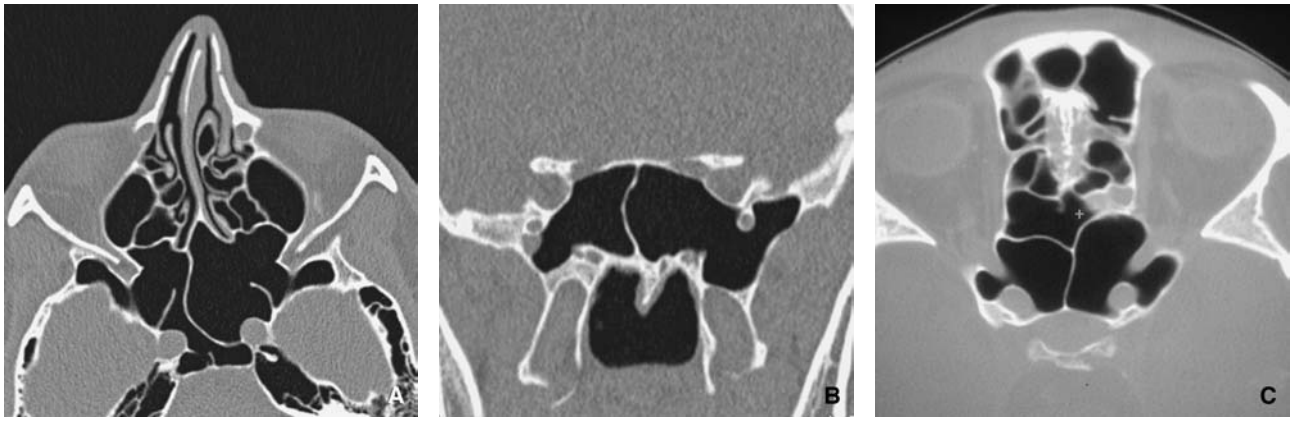

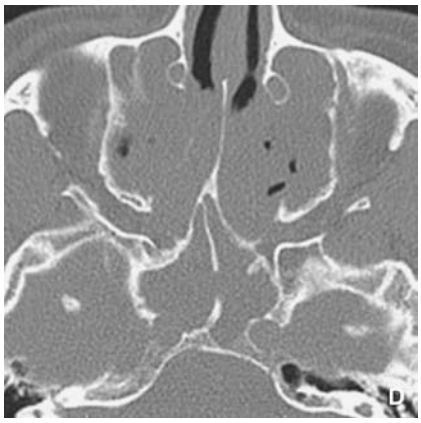

Figura 20. Seno esfenoidal: relaciones vasculonerviosas. La neumatización del seno varía en cada persona y suele ser asimétrica; condiciona en parte las relaciones vasculonerviosas. La búsqueda mediante TC de una procidencia carotídea o nerviosa (A B), de una neumatización clinoidea anterior (C), de tabicaciones sinusales (A), de dehiscencias óseas (D) o de una implantación pericarotídea del tabique intersinusal (A) debe ser sistemática antes de realizar un tratamiento quirúrgico endoscópico.
A. Tabicación sinusal y procidencia carotídea.
B. Hiperneumatización esfenoidal con procidencia del nervio maxilar izquierdo.
C. Procidencia bilateral carotídea y de los nervios ópticos con neumatización clinoidea anterior.
D. Poliposis nasosinusal con procidencia carotídea derecha y dehiscencia ósea.

cornetes, puede provocar una asimetría de las imágenes. El número de las opacidades sinusales no se correlaciona con los síntomas rinosinusales [34, 35] (o lo hace poco). En las enfermedades inflamatorias, la confrontación con los datos clínicos y endoscópicos atenúa esta falta de especificidad y suele ser suficiente para decidir el tratamiento.

La inyección intravenosa de producto de contraste yodado para mejorar el contraste tisular sólo está indicada si se sospecha una complicación infecciosa o un proceso tumoral. En estos contextos, la RM puede ofrecer más información y completar a la TC sin contraste.

“ *Puntos clave*

Gracias a los avances técnicos que permiten una menor irradiación (adquisición con bajas dosis), la TC ha sustituido a la radiografía convencional en la exploración de las disfunciones rinosinusales.
La TC es muy sensible, pero poco específica para la detección de las opacidades sinusales. Es indispensable establecer una correlación clínica y rinoscópica.
Antes de cualquier cirugía endoscópica es indispensable realizar un estudio morfológico mediante TC con reconstrucciones multiplanos.

Enfermedades infecciosas (Figs. 13, 16, 18 y 21)

Las pruebas de imagen son útiles durante una infección aguda grave (etmoiditis o esfenoiditis) o en cualquier localización cuando se sospeche una complicación infecciosa. La TC, realizada con inyección de un medio de contraste yodado y con un estudio mediante ventana de partes blandas y óseas, confirma el foco infeccioso en forma de una opacidad más o menos completa de la cavidad o cavidades infectadas. Ayuda a buscar una complicación cutánea, orbitaria o cerebral. La RM es muy útil si la clínica sugiere una complicación vascular (tromboflebitis del seno cavernoso) meníngea o encefálica. La petición se realiza después de efectuar la exploración física y endonasal para orientar al radiólogo en la elección de la técnica de imagen que debe planificar [36, 37].

En las enfermedades crónicas, la búsqueda de un micetoma intrasinusal se beneficia en gran medida de la exploración mediante TC, porque las imágenes obtenidas son características. La heterogeneidad de la ocupación sinusal, con la presencia de microopacidades densas, cálcicas o metálicas, centrales es un elemento de orientación hacia un origen fúngico. Puede asociarse a un aumento global de la densidad de la retención, que es menos específica e indica una deshidratación parcial (sinusitis caseosa). Las localizaciones maxilares son las más frecuentes, pero las afectaciones aisladas frontales o esfenoidales no son excepcionales [38]. Una afectación plurisinusal asociada a remodelaciones óseas en un paciente inmunocompetente debe hacer sospechar una rinosinusitis fúngica alérgica. Las sinusitis fúngicas invasivas tienen sobre todo una presentación aguda extensa y fulminante, pero las formas crónicas se caracterizan por una afectación monosinusal seudotumoral.

Enfermedades tumorales (Figs. 5, 8, 9, 22 y 23)

Cuando se sospecha un proceso tumoral, es obligatorio que el médico diferencie entre dicho proceso

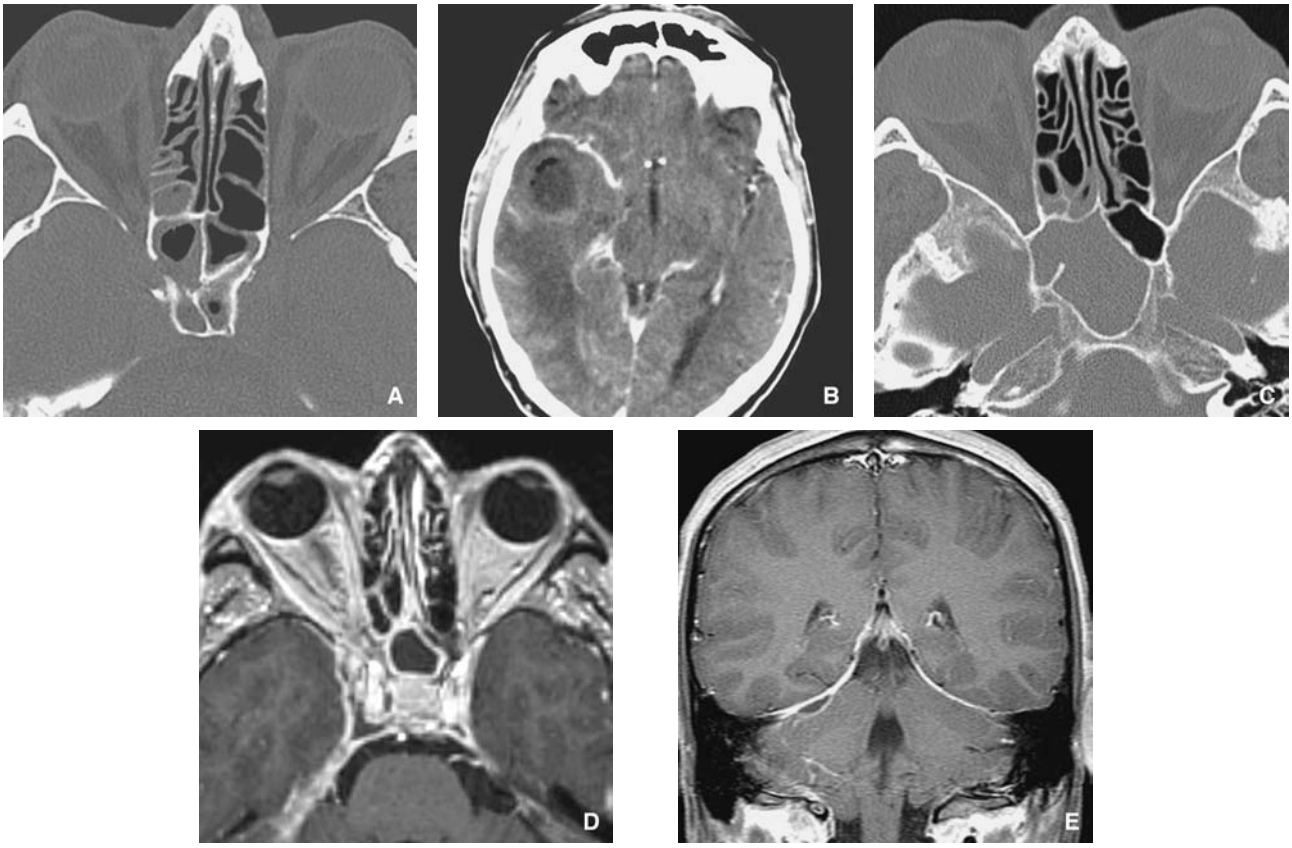

Figura 21. Seno esfenoidal: sinusitis aguda complicada. Las relaciones de este seno exponen a complicaciones infecciosas neuromeníngeas. La difusión bacteriana puede producirse por osteólisis directa (A y B) o por vía vascular (C, D y E). En este contexto, una prueba de imagen encefálica es indispensable para buscar una trombosis cavernosa (D), signos de meningoencefalitis o de colecciones subdurales (E) o intracerebrales (B).
A, B. Sinusitis esfenoidal agresiva con osteólisis y absceso cerebral. Reconstrucción transversa en ventana ósea (A) y de partes blandas con inyección de contraste yodado (B).
C, D, E. Ocupación esfenoidal derecha infecciosa con trombosis unilateral parcial del seno cavernoso y empiema subdural. Reconstrucción transversa mediante TC (C) y secuencia de RM T1 con gadolinio, donde se muestra un realce incompleto del seno cavernoso derecho, con exoftalmos derecho, engrosamiento meníngeo y colección subdural sobre el borde derecho de la tienda del cerebelo.

neoplásico y la reacción inflamatoria asociada. La localización exacta del tumor, su volumen preciso y la existencia de una difusión extrasinusal son elementos determinantes para el tratamiento, en especial si éste va a ser quirúrgico [39].

La RM, que ofrece una mejor resolución de contraste, resulta ser un complemento indispensable de la TC para estudiar los procesos tisulares nasosinusales y los que se desarrollan en contacto con la base del cráneo. Permite un estudio más discriminante de los tejidos blandos y del contenido nasal y sinusal, y resulta ser más sensible que la TC para el estudio de una difusión lesional extrasinusal, en especial endocraneal [40, 41]. De este modo, el análisis de las variaciones de contraste en las secuencias potenciadas en T1, T2 y T1 tras la inyección de un quelato de gadolinio permite diferenciar la retención sinusal y las zonas de colección, la mucosa inflamatoria y los procesos tisulares tumorales. La difusión de los procesos patológicos a la órbita, la base del cráneo, la meninge y el encéfalo se evalúa en las secuencias T2 y T1 con gadolinio, que a veces se potencian mediante una supresión de la señal grasa [42, 43]. En la actualidad, los aparatos no permiten obtener una resolución anatómica similar a la de la TC; no obstante, el uso de cortes finos, incluso de una antena de superficie, mejora esta resolución. El hueso cortical, en especial si es fino (paredes orbitarias y lámina cribosa) se analiza peor que en la TC. Por tanto, la RM no sustituye a la TC, sino que suele completarla.

Enfermedades específicas (Figs. 6, 11, 14 y 15)

Las pruebas de imagen son indispensables para algunas enfermedades, tales como los mucoceles, las displasias óseas o las granulomatosis. En estas últimas, la endoscopia puede mostrar un aspecto inflamatorio de la mucosa y poner de manifiesto micronodulaciones o ulceraciones mucosas. La TC se realiza para buscar una participación sinusal y precisar la extensión sinusal. Esta técnica pone de manifiesto, en asociación con una hiperplasia mucosa y con una ocupación sinusal inespecífica, las remodelaciones osteolíticas más sugestivas del tabique, de los tabiques etmoidales y del esqueleto de los cornetes [44].

Los mucoceles, al igual que la fibrosis ósea, pueden presentarse desde el punto de vista clínico como un proceso tumoral. En esta situación, la exploración de la extensión y de la naturaleza de los tejidos patológicos puede requerir que se asocie una exploración mediante TC y RM. La TC suele ser suficiente para el diagnóstico, al mostrar las deformaciones óseas relacionadas con el desarrollo de un mucocele sinusal o con la hipertrofia de las zonas óseas displásicas maxilofaciales. No obstante, la RM ofrece un análisis más preciso de las relaciones meníngeas y orbitarias de los mucoceles desarrollados en la base del cráneo, así como un análisis más discriminatorio del contenido del mucocele o del tejido óseo displásico [45, 46].

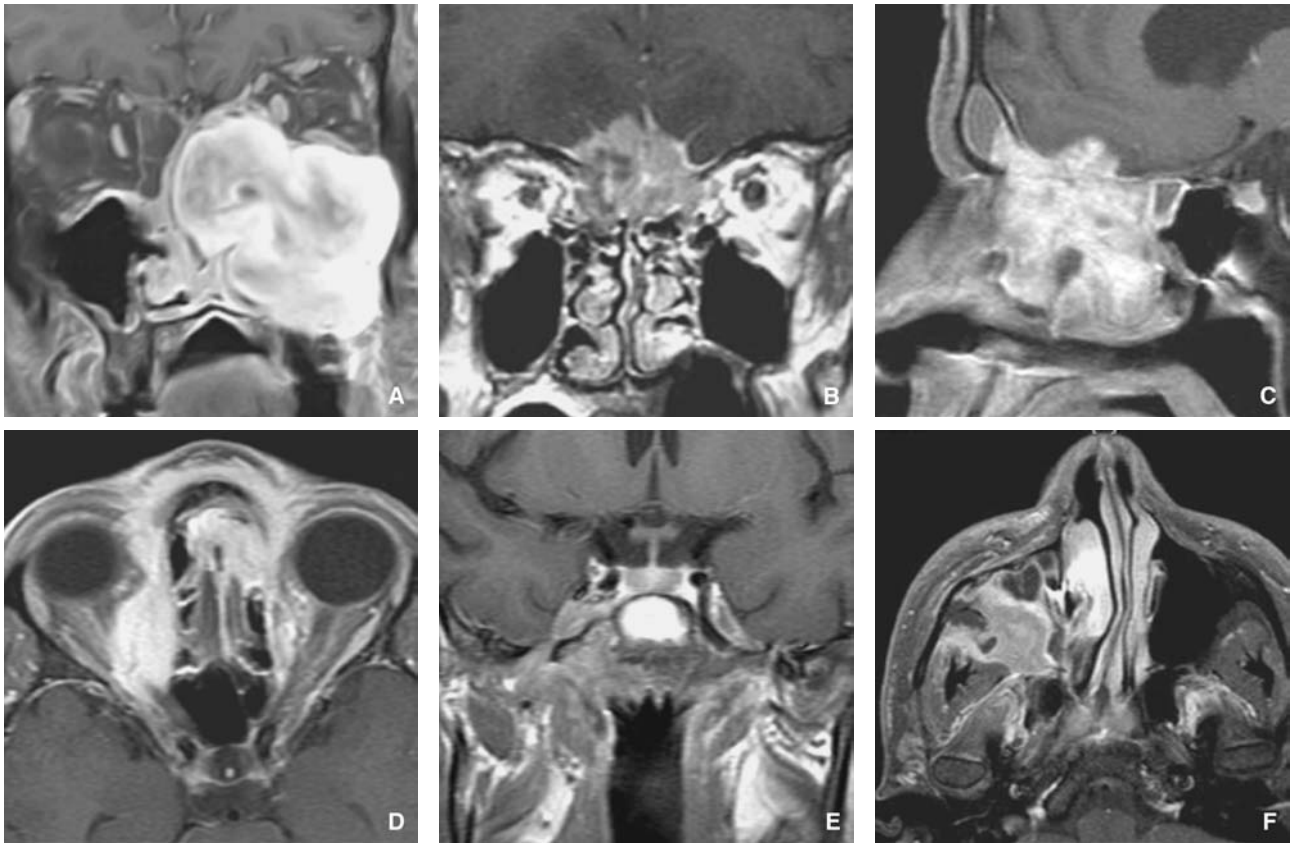

Figura 22. Extensiones tumorales: resonancia magnética. La RM es la exploración más adaptada para el estudio de extensión de los procesos tumorales malignos. Las secuencias con inyección de un quelato de gadolinio (A, B, C, D, E, F) permiten un análisis adecuado de las extensiones sinusales, neuromeníngeas y foraminales. Para evaluar las extensiones orbitarias y a la fosa infratemporal, estas secuencias se realizan con supresión de la señal de la grasa, con el fin de mejorar el contraste (A, D, F). Las secuencias frontales exponen las relaciones orbitarias, orofaríngeas, encefálicas y los agujeros de la base del cráneo (A, B y E). Las extensiones orbitarias también se muestran en las secuencias transversas (D), así como la difusión tumoral a los espacios profundos de la cara (F). Las secuencias sagitales analizan las fosas anteriores y medias de la base (C).
A. Sarcoma maxilar con invasión orbitaria y de la infraestructura maxilar.
B. Schwannoma maligno de la placoda olfatoria con invasión etmoidal, leptomeníngea y frontal.
C. Adenocarcinoma etmoidal con invasión sinusal frontal, endocraneal y de la duramadre.
D. Cilindroma etmoidonasal con invasión orbitaria por osteólisis derecha y difusión a través del agujero etmoidal anterior izquierdo.
E. Carcinoma epidermoide esfenoidal con invasión rinofaríngea y difusión al seno cavernoso por el agujero oval.
F. Carcinoma epidermoide del seno maxilar con difusión por osteólisis a la fosa infratemporal.

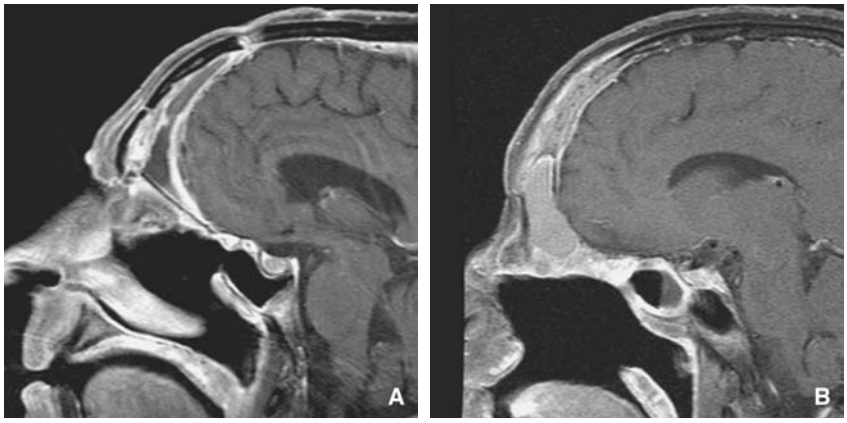

Figura 23. Vigilancia posterapéutica de los tumores malignos: resonancia magnética (RM). Las pruebas de imagen completan la vigilancia clínica y endoscópica. La RM es especialmente útil para detectar una recidiva submucosa o profunda.
A. Complicación postoperatoria tras un vaciamiento etmoidal, cranealización de los senos frontales y plastia de la fosa craneal anterior: empiema subfrontal.
B. Recidiva en la duramadre de un adenocarcinoma etmoidal con invasión de la bóveda frontal.

Traumatismos (Figs. 24-26)

En los traumatismos leves, la realización de radiografías simples, como la proyección de Waters o de los huesos nasales, puede ser útil para confirmar, al final de la exploración física, la ausencia de una fractura compleja. Si las fracturas no son analizables clínicamente, cuando tienen una implicación funcional orbitaria, o si causan una complicación infecciosa meníngea y encefálica, es necesario realizar una prueba de imagen más precisa [47, 48]. La TC, mediante el análisis anatómico multiplano y volumétrico, valora y sistematiza las fracturas [49]. Puede apreciar, antes del restablecimiento de la continuidad ósea, los desplazamientos óseos y las estructuras óseas sobre las que establecer una fijación eficaz. Los aparatos actuales (adquisición helicoidal con multidetectores) permiten, en los traumatismos craneofaciales, realizar reconstrucciones secundarias sobre

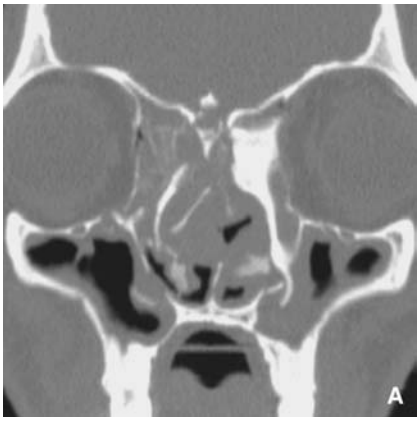

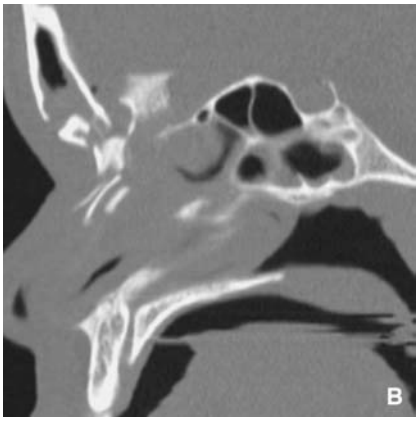

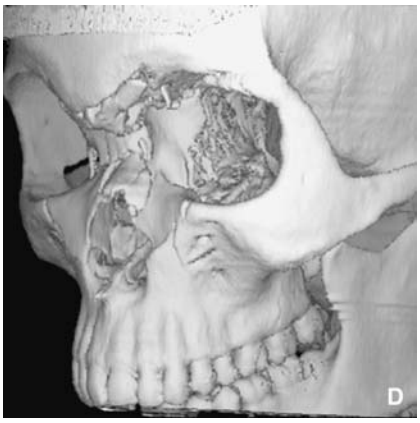

Figura 24. Traumatismo facial: fractura del complejo nasoetmoidofrontoorbitario. El estudio lesional de estos traumatismos craneofaciales complejos se realiza mediante TC, a partir de una adquisición helicoidal que puede asociarse a un estudio encefálico. Las reconstrucciones con ventana ósea centradas en el macizo facial y en la bóveda permiten un análisis multiplano detallado de las fracturas, en especial de la base del cráneo (A, B y C). Las reconstrucciones volumétricas (D) ofrecen una visión global del macizo facial, que es útil para analizar el punto de impacto, los desplazamientos óseos y el tipo de fractura.

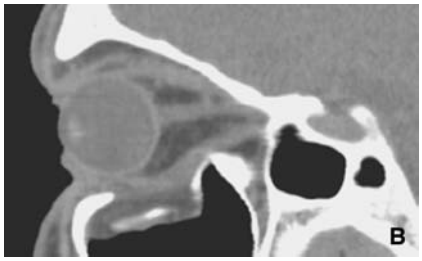

Figura 25. Traumatismo facial: fracturas orbitosinusales por estallido. Las reconstrucciones frontales y sagitales (A y B) muestran el suelo orbitario; la pared medial etmoidal se estudia en las reconstrucciones frontales y transversas (A y C). En la prueba de imagen se buscan las fracturas, una ptosis grasa u ósea, una incarceración muscular (B) o una lesión del conducto infraorbitario (A). Es necesario obtener imágenes en ventanas ósea y de partes blandas.

“ *Punto clave*

Las pruebas de imagen son indispensables para el estudio de una sinusitis infecciosa complicada; la TC con inyección de contraste yodado o la RM muestran las complicaciones cutáneas, orbitarias, meníngeas y encefálicas, y orientan el tratamiento.

el macizo facial óseo, realizadas a partir de la exploración encefálica con TC, lo que facilita el tratamiento

“ *Punto clave*

Las informaciones de la TC y de la RM son complementarias en el estudio preterapéutico de los procesos tumorales nasosinusales.
La TC tiene un mejor rendimiento para el análisis de las estructuras óseas y de la morfología nasosinusal. La RM analiza mejor el contenido nasosinusal y las extensiones tumorales endocraneales y perineurales.
Ambas exploraciones se asocian durante el estudio de los tumores malignos.

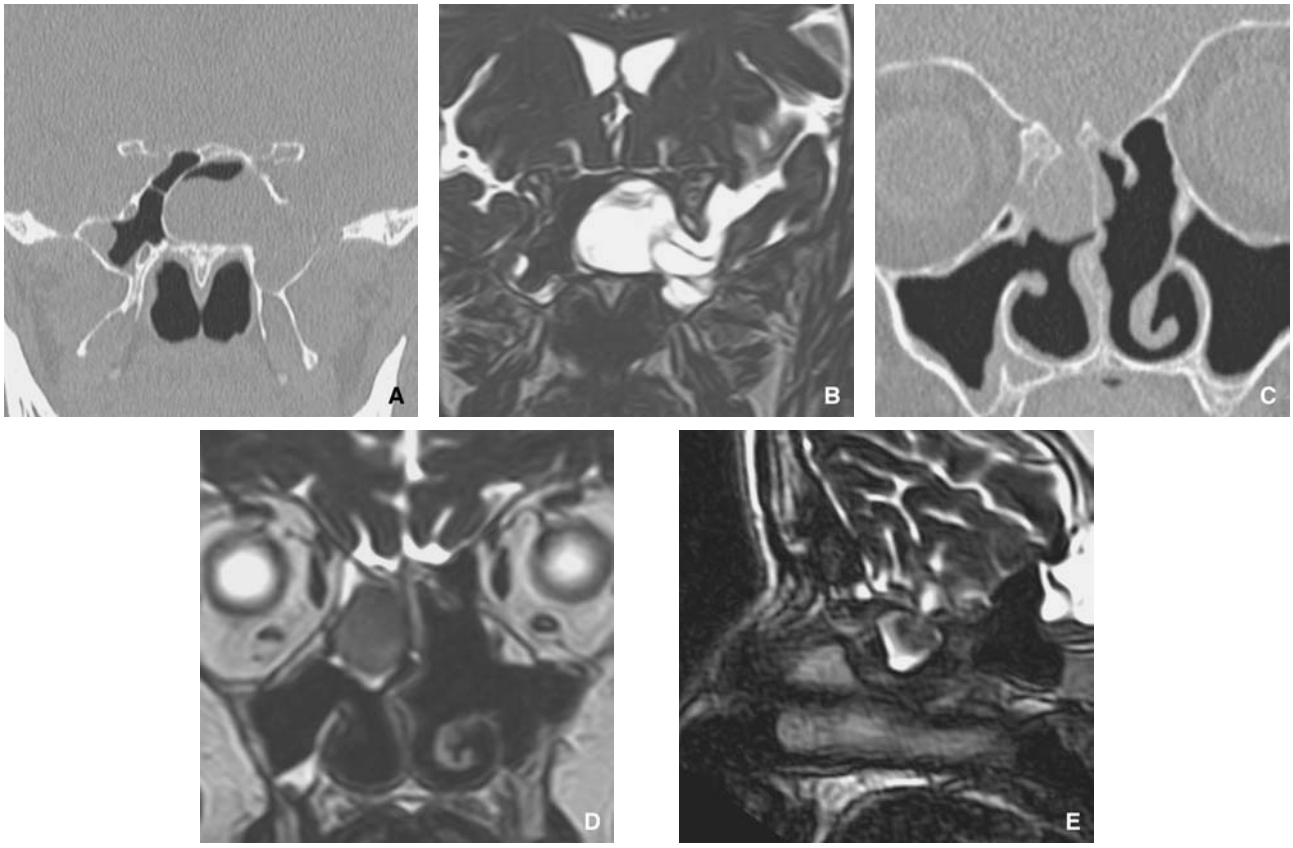

Figura 26. Fosa anterior y media de la base. Las dehiscencias óseas constitucionales o iatrogénicas de la base del cráneo exponen a la aparición de una rinorrea o de un meningoencefalocele. La TC localiza con precisión el defecto óseo (A y C). La RM es complementaria para determinar la naturaleza exacta de la ocupación sinusal subyacente (B, D, E). Las secuencias volumétricas de RM en cortes milimétricos y con fuerte potenciación T2 precisan la conexión con los espacios subaracnoideos (B, D y E), el contenido puramente líquido de un meningocele (B) y la existencia de una hernia cerebral (E).
A, B. Dehiscencia esfenoidal constitucional con meningocele intrasinusal.
C, D. Sospecha en la TC de un meningocele posquirúrgico. La RM muestra la ausencia de conexión con los espacios subaracnoideos y una señal sugerente de un mucocele.
E. Meningoencefalocele nasal por defecto de la lámina cribosa.

global del paciente [50]. Pasado un tiempo del traumatismo, la TC forma parte del estudio morfológico antes de una cirugía reparadora maxilofacial. Las reconstrucciones bidimensionales multiplano y tridimensionales volumétricas son especialmente útiles [51].

La RM, que es inadecuada para visualizar las estructuras óseas finas, resulta ser un complemento indispensable de la TC para buscar (pasado un tiempo del traumatismo) una dehiscencia osteomeníngea de la base del cráneo. Las secuencias volumétricas inframilimétricas con una fuerte potenciación T2 son indispensables para buscar, en todas las dehiscencias de la fosa anterior o media de la base del cráneo, una conexión directa entre una ocupación intrasinusal o nasal y los espacios subaracnoideos o las estructuras neuromeníngeas. El análisis con RM tisular más preciso permite valorar si un meningocele o un encefalocele se asocian a la dehiscencia y buscar los elementos que indiquen las secuelas traumáticas o complicaciones infecciosas encefálicas [52, 53].

Conclusión

Los avances de las pruebas de imagen mediante corte y de la endoscopia nasosinusal han permitido mejorar el tratamiento de los procesos patológicos nasosinusales. Las pruebas de imagen mediante corte (TC y RM) se han impuesto en la actualidad, porque ofrecen un estudio detallado de la anatomía y del contenido nasosinusal. Las técnicas actuales de TC permiten, con un tiempo de adquisición breve, un estudio bidimensional multiplano y tridimensional volumétrico. Además, los datos digitales pueden integrarse en los programas de cirugía asistida o de fusión de imágenes. La RM aporta informaciones específicas que suelen ser complementarias de las de la TC. El diálogo constante entre especialistas permite optimizar la elección de la técnica radiológica y los resultados previstos de esta última.

“ *Puntos clave*

La exploración mediante TC bidimensional multiplano y tridimensional volumétrica permite una mejor valoración de los traumatismos maxilofaciales.
Esta prueba de imagen puede asociarse a una exploración mediante TC del encéfalo, lo que mejora el tratamiento de los traumatismos craneofaciales.
La RM se asocia a la TC para la búsqueda de una dehiscencia osteomeníngea activa.

Bibliografía

[1] Klossek JM, Serrano E, Dessi JM, Fontanel JP. *Chirurgie endonasale sous guidage endoscopique*. Paris: Masson; 2004.
[2] Zinreich SJ. Imaging for staging of rhinosinusitis. *Ann Otol Rhinol Laryngol* 2004;**193**:19-23.

[3] Kennedy DW. Technical innovations and the evolution of endoscopic sinus surgery. *Ann Otol Rhinol Laryngol* 2006; **196**:3-12 [suppl].

4 Citardi MJ, Batra PS. Intraoperative surgical navigation for endoscopic sinus surgery: rationale and indications. *Curr Opin Otolaryngol Head Neck Surg* 2007;**15**:23-7.

5 Tack D, Widelec J, De Maertelaer V, Bailly JM, Delcour G, Genevois PA. Comparison between low-dose and standard-dose MDCT in patients with suspected chronic sinusitis. *AJR Am J Roentgenol* 2003;**181**:939-44.

6 Flohr TG, Schaller S, Stierstorfer K, Bruder H, Ohnesorge BM, Schoepf UJ. Multi-detector row CT systems and image-reconstruction techniques. *Radiology* 2005;**235**: 756-73.

7 Som PM, Shapiro MD, Biller HF, Sasaki C, Lawson W. Sinonasal tumors and inflammatory tissues: differentiation with MR imaging. *Radiology* 1988;**167**:803-8.

8 Chiu AG, Palmer JN, Cohen N. Use of image-guided computed tomography-magnetic resonance fusion for complex endoscopic sinus and skull base surgery. *Laryngoscope* 2005;**115**:753-5.

9 Mafee MF, Tran BH, Chapa AR. Imaging of rhinosinusitis and its complications: plain film, CT, and MRI. *Clin Rev Allergy Immunol* 2006;**30**:165-86.

10 Zammit-Maempel I, Chadwick CL, Willis SP. Radiation dose to the lens of eye and the thyroid gland in paranasal sinus multislice CT. *Br J Radiol* 2003;**76**:418-20.

11 Sohaib SA, Peppercorn PD, Horrocks JA, Keene MH, Kenyon GS, Reznek RM. The effect of decreasing mAs on image quality and patient dose in sinus CT. *Br J Radiol* 2001; **74**:157-61.

12 Som PM, Dillon WP, Fullerton GD, Zimmerman RA, Rajagopalan B, Marom Z. Chronically obstructed sinonasal secretions: observations on T1 and T2 shortening. *Radiology* 1989;**172**:515-20.

13 Van Tassel P, Lee YY. Gd-DTPA enhanced MR for detecting intracranial extension of sinonasal malignancies. *J Comput Assist Tomogr* 1991;**15**:387-92.

14 De Potter P, Flanders AE, Shields JA, Shields CL, Gonzales CF, Rao VM. The role of fat-suppression technique and gadopentetate dimeglumine in magnetic resonance imaging evaluation of intraocular tumors and simulating lesions. *Arch Ophthalmol* 1994;**112**:340-8.

15 Hähnel S, Ertl-Wagner B, Tasman AJ, Forsting M, Jansen O. Relative value of MR imaging as compared with CT in the diagnosis of inflammatory paranasal sinus disease. *Radiology* 1999;**210**:171-6.

16 Champsaur P, Pascal T, Vidal V, Gaubert JY, Bartoli JM, Moulin G. Radio anatomie des sinus de la face. *J Radiol* 2003; **84**:885-900.

17 Aktas D, Kalcioglu MT, Kutlu R, Ozturan O, Oncel S. The relationship between the concha bullosa, nasal septal deviation and sinusitis. *Rhinology* 2003;**41**:103-6.

18 Marsot-Dupuch K, Genty E. Les variations anatomiques des sinus de la face. *J Radiol* 2003;**84**:357-67.

19 Ludwick JJ, Taber KH, Manolidis S, Sarna A, Hayman LA. A computed tomographic guide to endoscopic sinus surgery: axial and coronal views. *J Comput Assist Tomogr* 2002;**26**: 317-22.

20 Gahleitner A, Watzek G, Imhof H. Dental CT: imaging technique, anatomy, and pathologic conditions of the jaws. *Eur Radiol* 2003;**13**:366-76.

21 Abrahams JJ. Dental CT imaging: a look at the jaw. *Radiology* 2001;**219**:334-45.

22 Daniels DL, Mafee MF, Smith MM, Naidich TP, Brown WD, Bolger WE, et al. The frontal sinus drainage pathways and related structures. *AJNR Am J Neuroradiol* 2003;**24**:1618-27.

23 Jacob JB, Lebowitz RA, Sorin A, Hariri S, Holliday R. Preoperative sagittal CT evaluation of the frontal recess. *Am J Rhinol* 2000;**14**:33-7.

24 Meyer TK, Kocak M, Smith MM, Smith TL. Coronal computed tomography analysis of frontal cells. *Am J Rhinol* 2003;**17**:163-8.

[25] Pruna X. Morpho-functional evaluation of osteomeatal complex in chronic sinusitis by coronal CT. *Eur Radiol* 2003; **13**:1461-8.

26 Sarna A, Hayman LA, Laine FJ, Taber KH. Coronal imaging of the osteomeatal unit: anatomy of 24 variations. *J Comput Assist Tomogr* 2002;**26**:153-7.

27 Wormald PJ. The agger nasi cells: the key to understanding the anatomy of frontal recess. *Otolaryngol Head Neck Surg* 2003;**129**:497-507.

28 Lebowitz RA, Terk A, Jacobs JB, Holliday RA. Asymmetry of the ethmoid roof: analysis using coronal computed tomography. *Laryngoscope* 2001;**111**:2122-4.

29 Dessi P, Moulin G, Castro F, Chagnaud C, Cannoni M. Protrusion of the optic nerve into the ethmoid and sphenoid sinus: prospective study of 150 CT studies. *Neuroradiology* 1994;**36**:515-6.

30 Meyers RM, Valvassori G. Interpretation of anatomic variations of CT scans of the sinuses: a surgeon's perpective. *Laryngoscope* 1998;**108**:422-5.

31 Moulin G, Pascal T, Jacquier A, Vidal V, Facon F, Dessi P, et al. Imagerie des sinusites chroniques de l'adulte. *J Radiol* 2003;**84**:901-19.

32 Abrahams JJ, Glassberg RH. Dental disease: a frequently unrecognized cause of maxillary sinus abnormalities? *AJR Am J Roentgenol* 1996;**166**:1219-23.

33 Jankowski R, Grignon B. *Ethmoïdites chroniques de l'adulte. Conduite à tenir devant les ethmopacités*. Paris: EMC (Elsevier Masson SAS; 2000 (Oto-rhino-laryngologie, 20-440-B-10 : 12p).

34 Bhattacharyya N. A comparison of symptom scores and radiographic staging systems in chronic rhinosinusitis. *Am J Rhinol* 2005;**19**:175-9.

35 Holbrook EH, Brown CL, Lyden ER, Leopold DA. Lack of significant correlation between rhinosinusitis symptoms and specific regions of sinus computer tomography scans. *Am J Rhinol* 2005;**19**:382-7.

36 Ferrié JC, Peynegre R. Place de l'imagerie dans les rhino sinusites. In: Klossek JM, editor. *Les sinusites et rhino sinusites*. Paris: Masson; 2000.

37 Reid JR. Complications of pediatric paranasal sinusitis. *Pediatr Radiol* 2004;**34**:933-42.

38 Dufour X, Kauffmann-Lacroix C, Ferrie JC, Goujon JM, Rodier MH, Karkas A, et al. Paranasal sinus fungus ball and surgery: a review of 175 cases. *Rhinology* 2005;**43**:34-9.

39 Yousem DM, Gad K, Tufano RP. Resectability issues with head and neck cancer. *AJNR Am J Neuroradiol* 2006;**27**: 2024-36.

40 Lloyd G, Lund VJ, Howard D, Savy L. Optimum imaging for sinonasal malignancy. *J Laryngol Otol* 2000;**114**:557-62.

41 Loevner LA, Sonners AI. Imaging of neoplasms of the paranasal sinuses. *Neuroimaging Clin N Am* 2004;**14**:625-46.

42 Ginsberg LE. MR imaging of perineural tumor spread. *Neuroimaging Clin N Am* 2004;**14**:663-77.

43 Eisen MD, Yousem DM, Loevner LA, Thaler ER, Bilker WB, Goldberg AN. Preoperative imaging to predict orbital invasion by tumor. *Head Neck* 2000;**22**:456-62.

44 Lohrmann C, Uhl M, Warnatz K, Kotter E, Ghanem N, Langer M. Sinonasal computed tomography in patients with Wegener's granulomatosis. *J Comput Assist Tomogr* 2006;**30**: 122-5.

45 Ferrie JC, Klossek JM. Mucocele of the sinus sphenoid. *J Neuroradiol* 2003;**30**:219-23.

46 Shah ZK, Peh WC, Koh WL, Shek TW. Magnetic resonance imaging appearances of fibrous dysplasia. *Br J Radiol* 2005; **78**:1104-15.

[47] Chagnaud C, Leluc O, Jaoua S, Gandolfi-Raoux C. Imaging of paranasal sinus trauma. *J Radiol* 2003;**84**:923-40.

[48] Turner BG, Rhea JT, Thrall JH, Small AB, Novelline RA. Trends in the use of CT and radiography in the evaluation of facial trauma, 1992-2002: implications for current costs. *AJR Am J Roentgenol* 2004;**183**:751-4.

[49] Rhea JT, Novelline RA. How to simplify the CT diagnosis of Le Fort fractures. *AJR Am J Roentgenol* 2005;**184**:1700-5.

[50] Holmgren EP, Dierks EJ, Homer LD, Potter BE. Facial computed tomography use in trauma patients who require a head computed tomogram. *J Oral Maxillofac Surg* 2004;**62**: 913-8.

[51] Saigal K, Winokur RS, Finden S, Taub D, Pribitkin E. Use of three-dimensional computerized tomography reconstruction in complex facial trauma. *Facial Plast Surg* 2005;**21**: 214-20.

[52] Shetty PG, Shroff MM, Sahani DV, Kirtane MV. Evaluation of high-resolution CT and MR cisternography in the diagnosis of cerebrospinal fluid fistula. *AJNR Am J Neuroradiol* 1998;**19**:633-9.

[53] Stone JA, Castillo M, Neelon B, Mukherji SK. Evaluation of CSF leaks: high-resolution CT compared with contrast-enhanced CT and radionuclide cisternography. *AJNR Am J Neuroradiol* 1999;**20**:706-12.

J.-C. Ferrie (j.c.ferrie@chu-poitiers.fr).
Service d'imagerie médicale, Centre hospitalier universitaire de Poitiers BP 577, 86021, Poitiers cedex, France.

J.-P. Fontanel.
A. Delagranda.
X. Dufour.
J.-M. Klossek.
Service d'oto-rhino-laryngologie et de chirurgie cervico-faciale, Centre hospitalier universitaire de Poitiers BP 577, 86021, Poitiers cedex, France.

Cualquier referencia a este artículo debe incluir la mención del artículo original: Ferrie J.-C., Fontanel J.-P., Delagranda A., Dufour X., Klossek J.-M. Imagerie radiologique des cavités sinusiennes et nasales. EMC (Elsevier Masson SAS, Paris), Oto-rhino-laryngologie, 20-422-A-10, 2007.

Disponible en www.emc-consulte.com/es

Algoritmos · Ilustraciones complementarias · Vídeos / Animaciones · Aspectos legales · Información al paciente · Informaciones complementarias · Autoevaluación

Este artículo comprende también el contenido multimedia siguiente, accesible en línea en www.em-consulte.com/es

1 autoevaluación

Cliquez ici

© 2012 Elsevier Masson SAS. Tous droits réservés. - Document téléchargé le 01/10/2012 par fraga liber (454823)